

# VYŠETŘOVACÍ METODY I

## 2019

**Klinika otorinolaryngologie a chirurgie  
hlavy a krku 1.LF UK a FN v Motole**



EVROPSKÁ UNIE  
Evropské strukturální a investiční fondy  
Operační program Výzkum, vývoj a vzdělávání



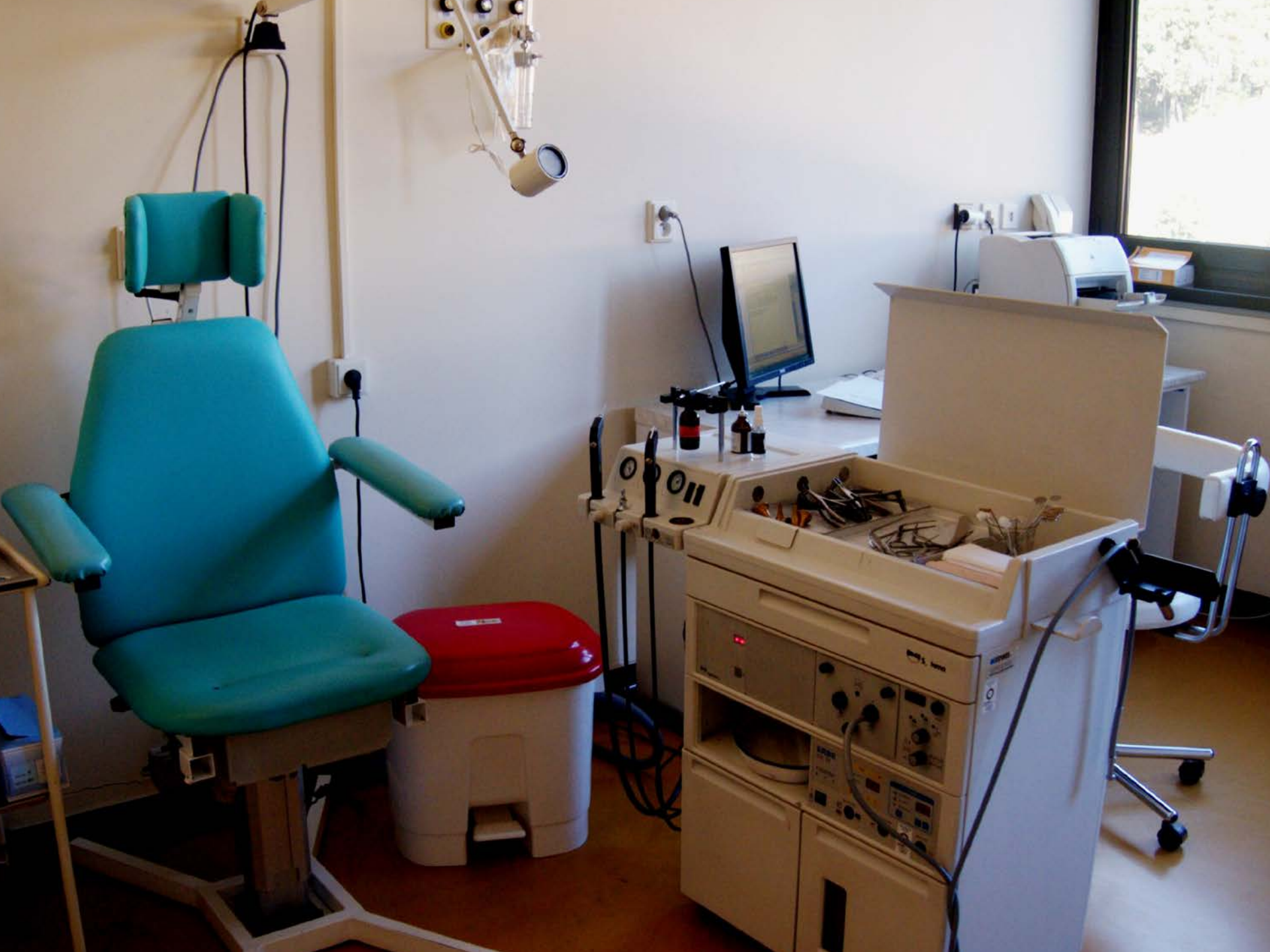MINISTERSTVO ŠKOLSTVÍ,  
MLÁDEŽE A TĚLOVÝCHOVY

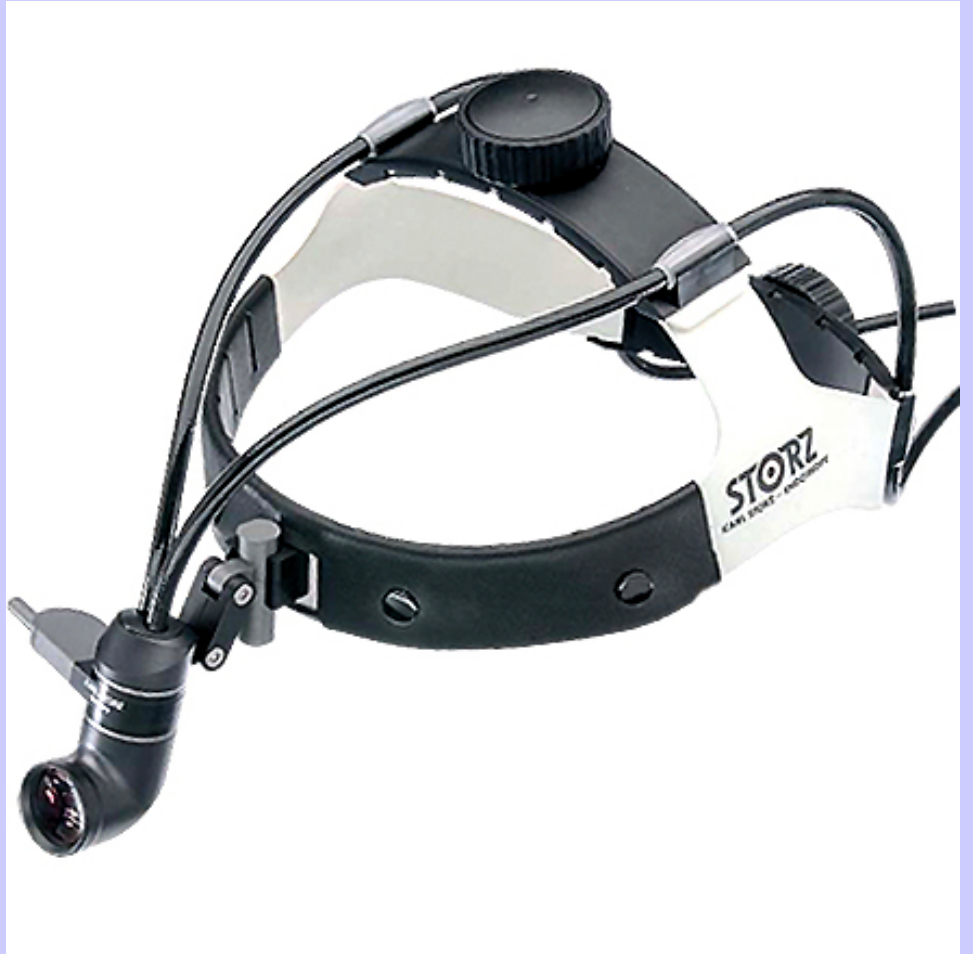# **Vyšetřovací metody v ORL**

- **Pohled**
- **Pohmat**
- **Poslech**
- **Zobrazovací metody (RTG, CT, MR, PET)**

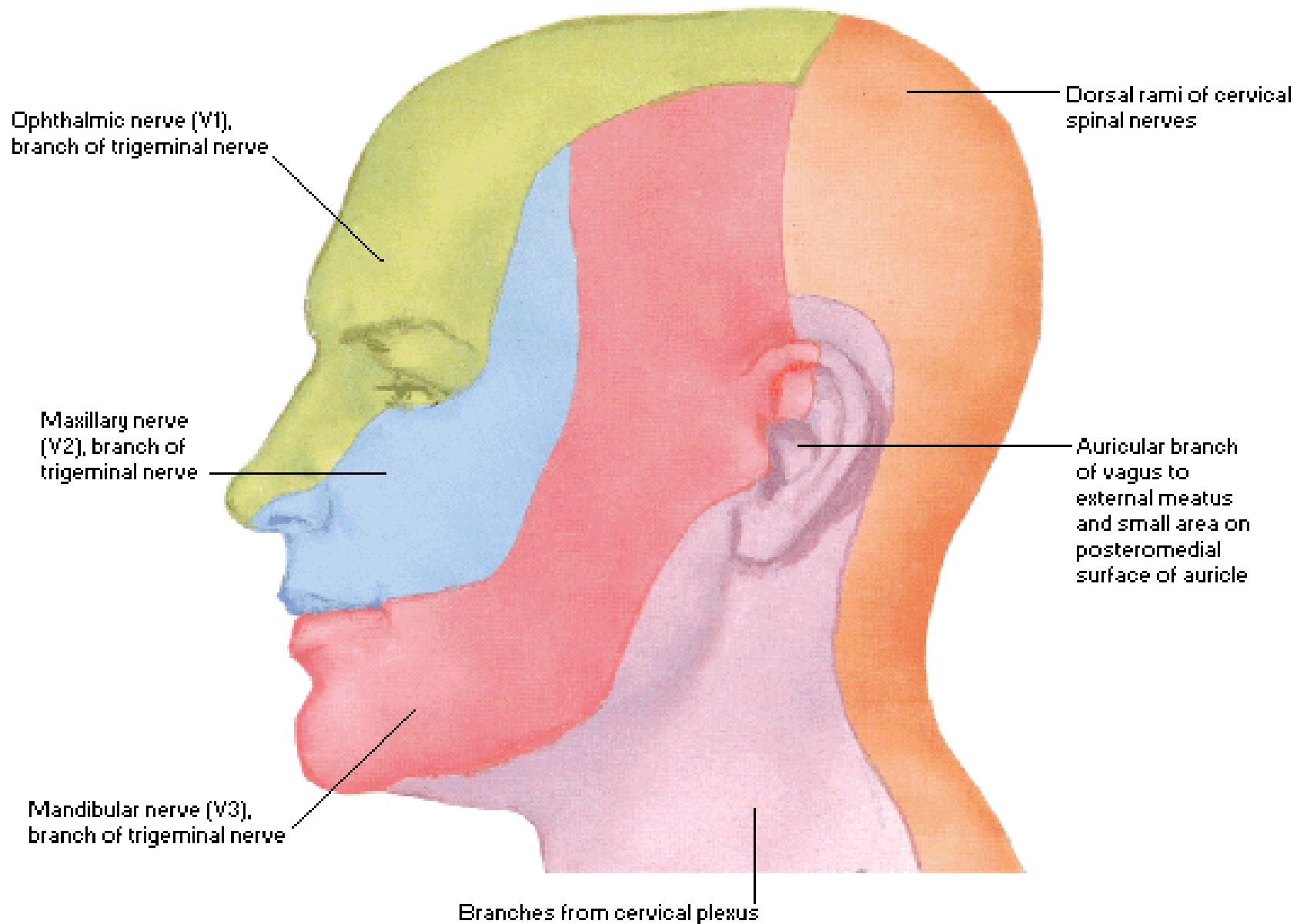
# Postup při vyšetření

- **NO**
- **OA**
- **FA**
- **AA**
- **Vyšetřujeme orgánové celky, postupně, systematicky**

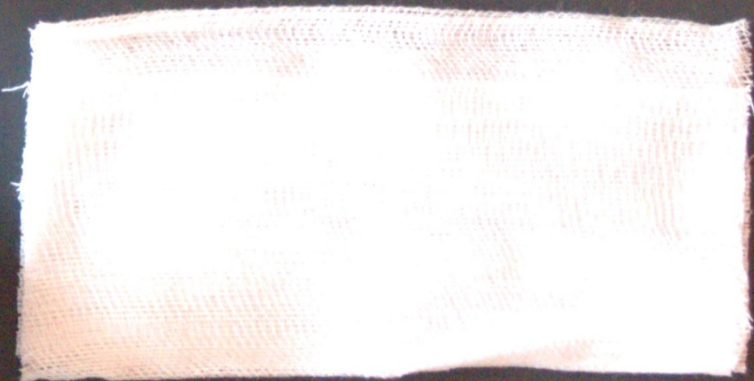





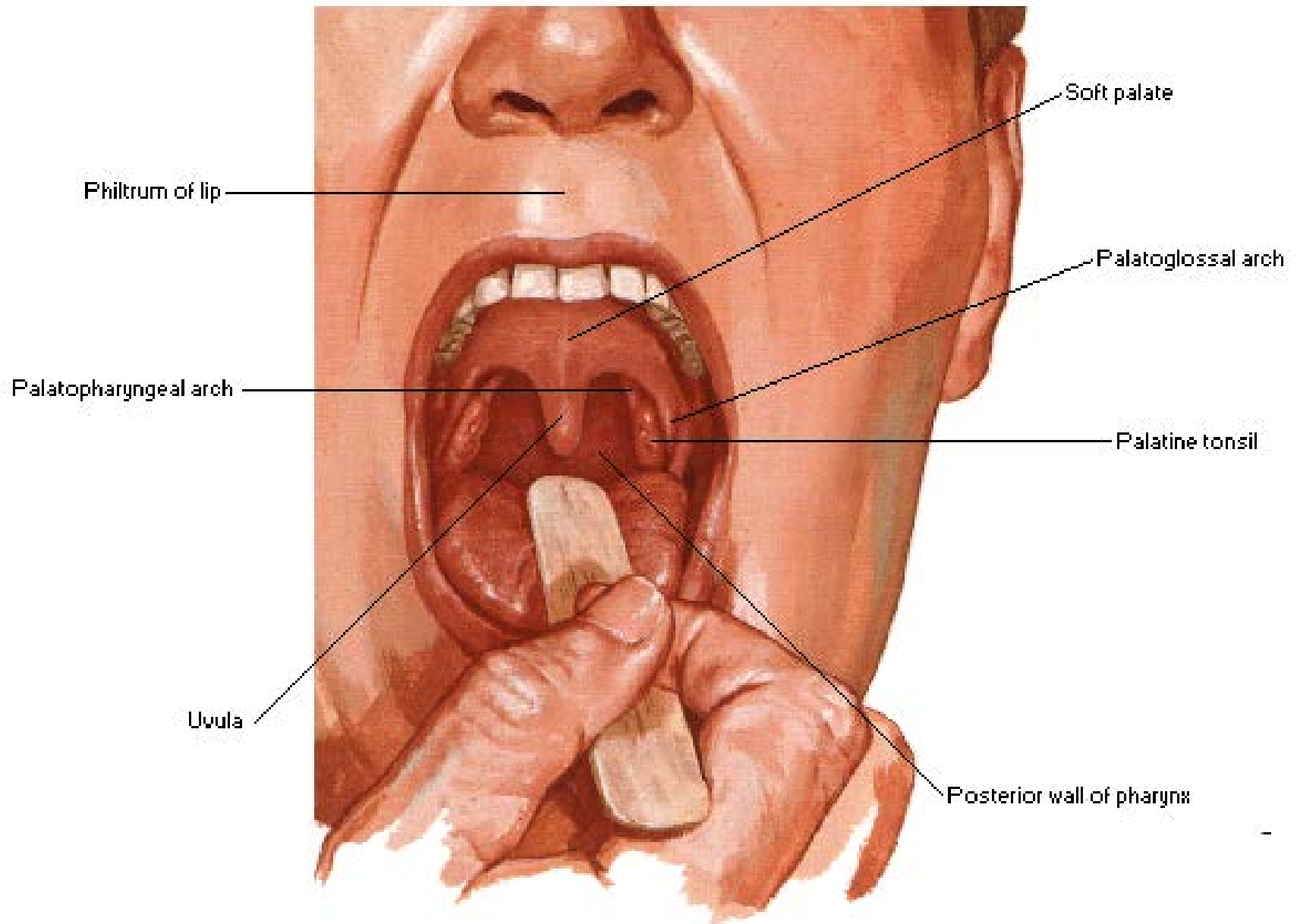
# Dermatomes of Head and Neck





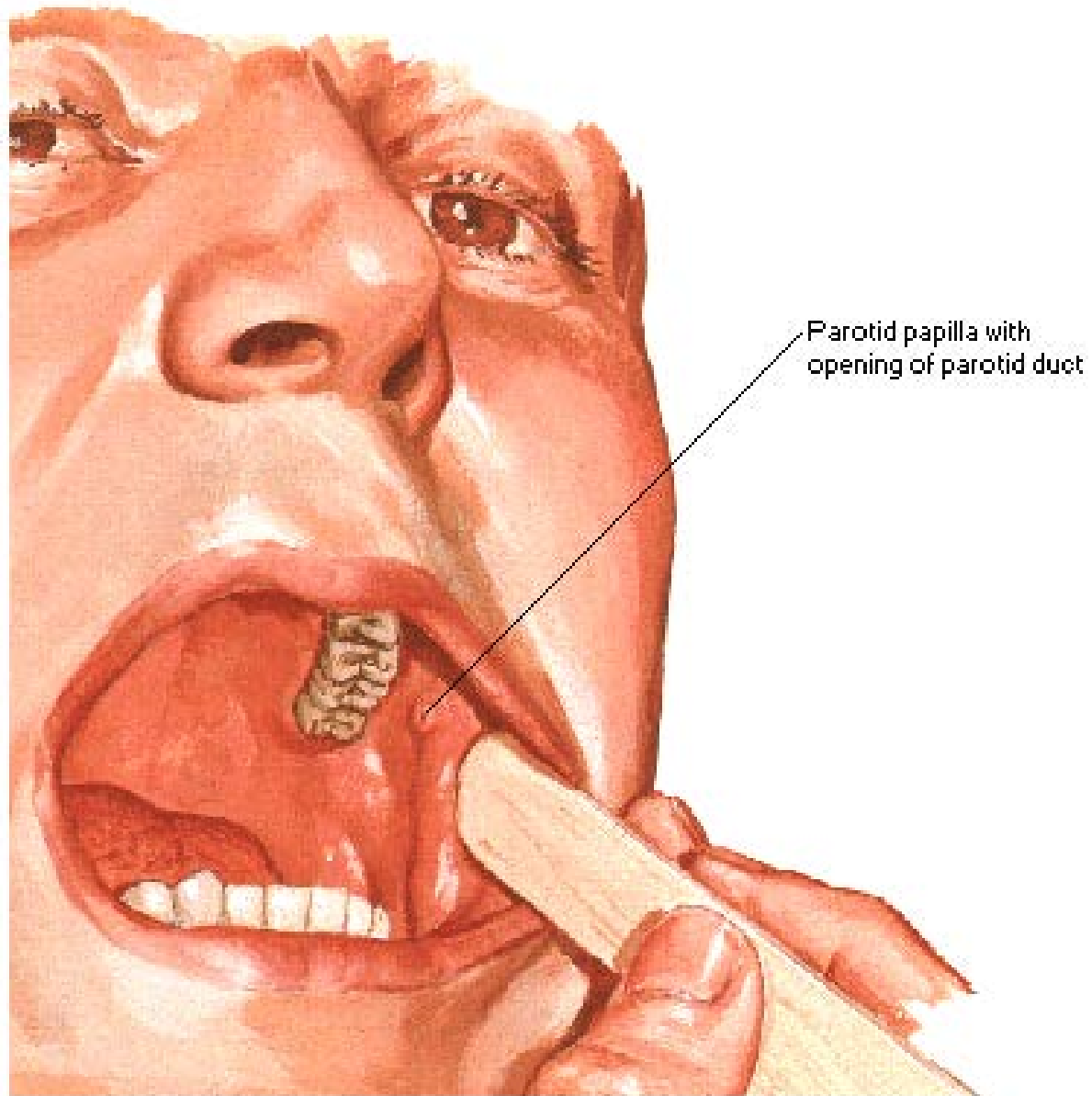


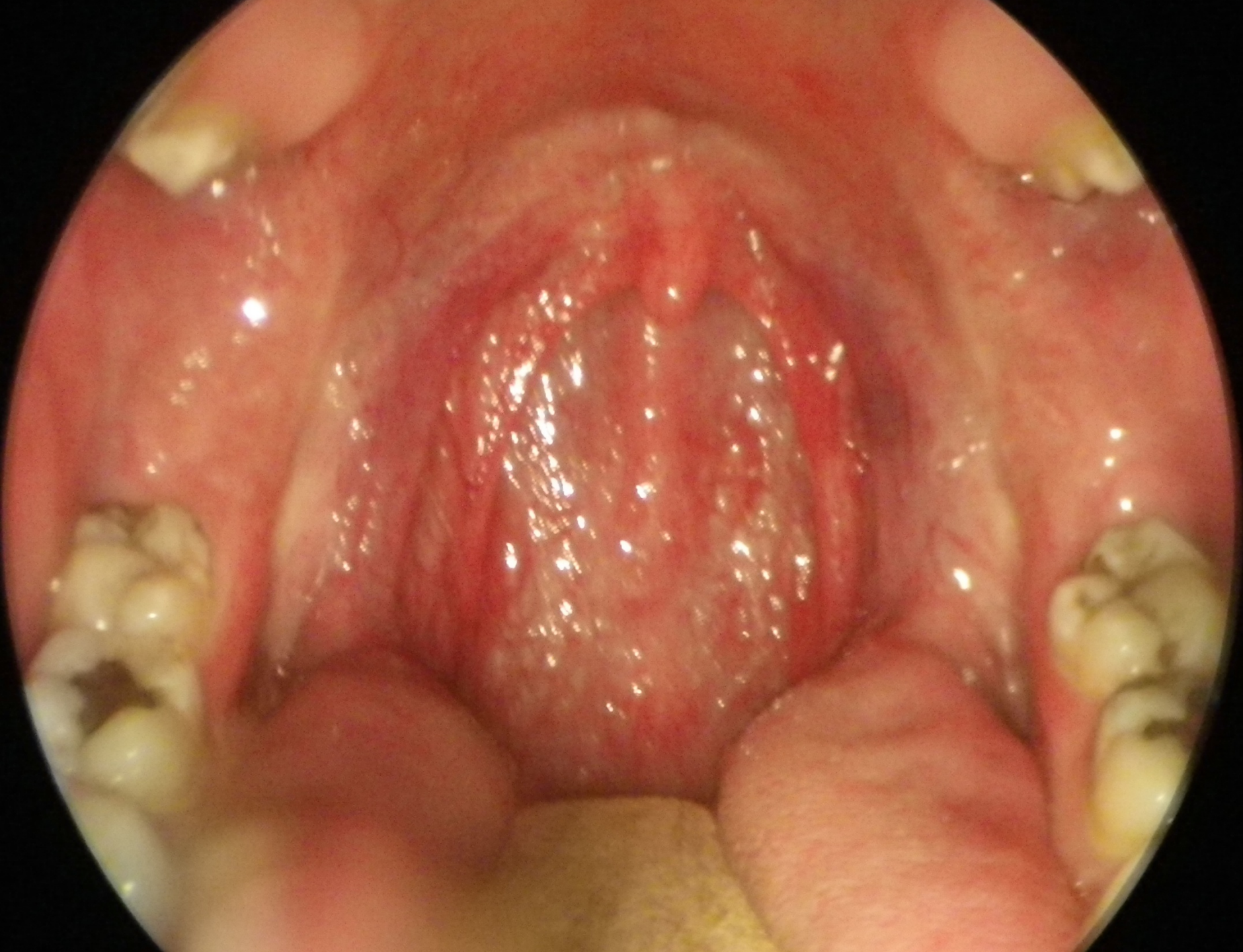# Dorsum of Tongue and Palate



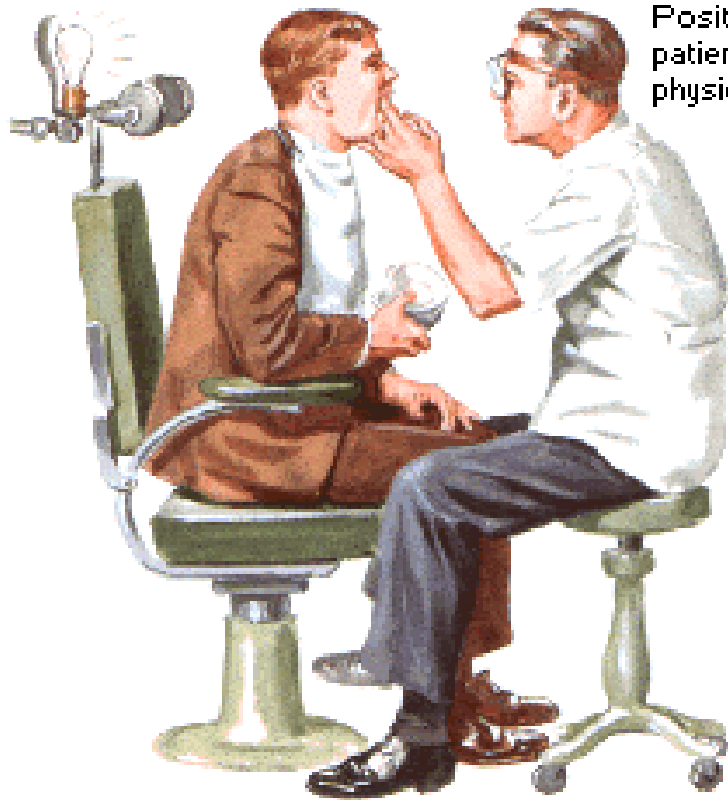


# Lateral Oral Vestibule

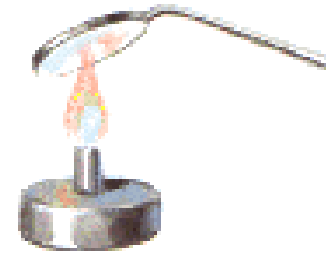



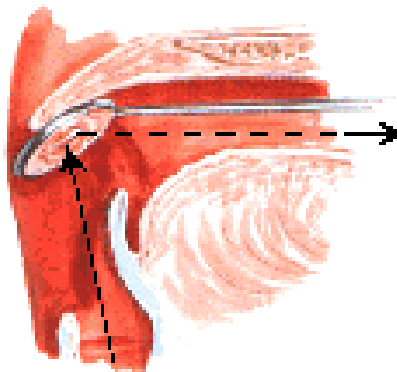
# Technique



Position of patient and physician



Mirror warmed over alcohol flame to prevent fogging, then tested on back of physician's hand



Mirror elevates uvula



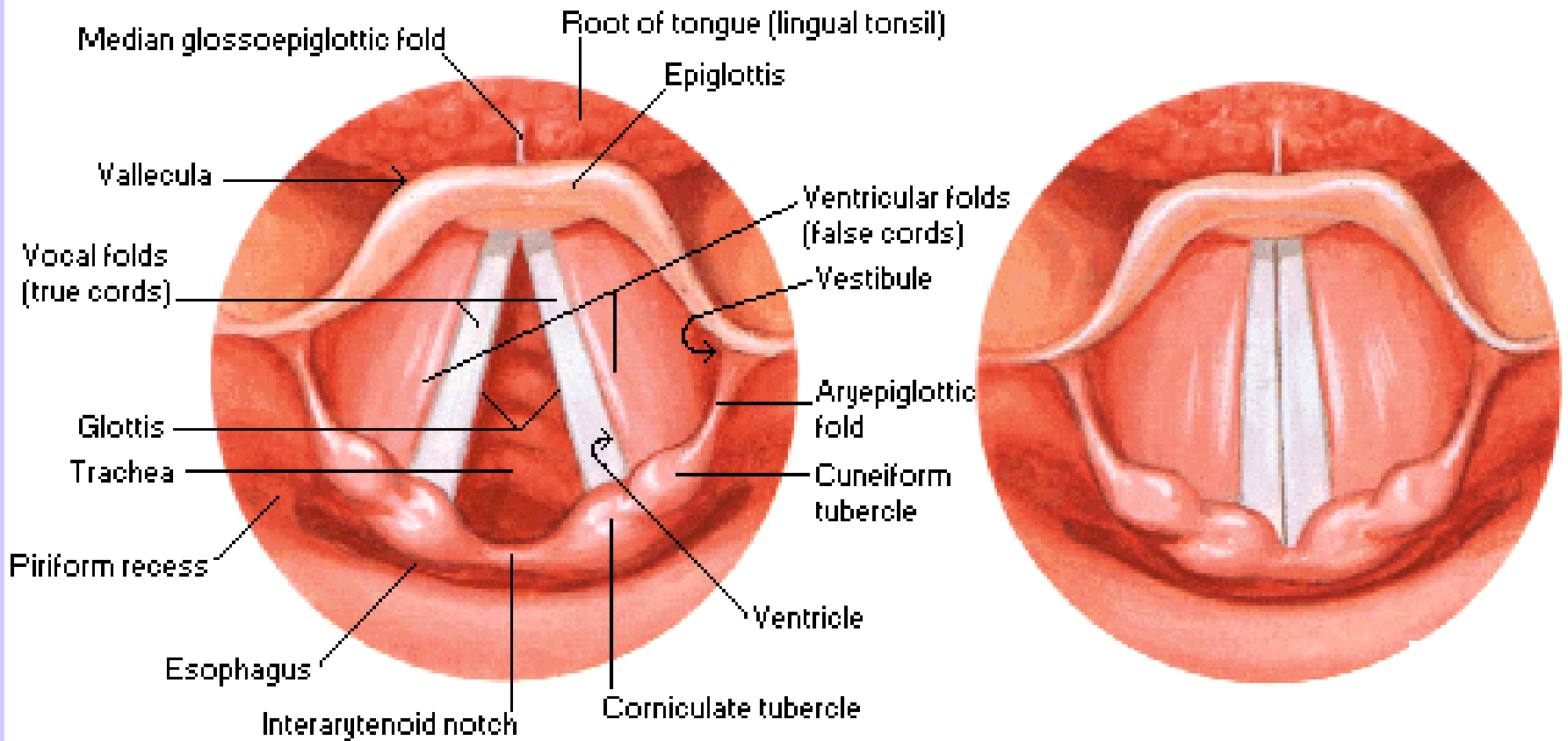
Technique







# Views during Inspiration and Phonation



Normal larynx: inspiration

Normal larynx: phonation





