

<b>Číslo výzvy:</b>	<b>02_16_015</b>
<b>Název projektu:</b>	<b>Zvýšení kvality vzdělávání na UK a jeho relevance pro potřeby trhu práce</b>
<b>Číslo projektu:</b>	CZ.02.2.69/0.0/0.0/16_015/0002362
<b>Příjemce:</b>	Univerzita Karlova
<b>Řídící orgán:</b>	Ministerstvo školství, mládeže a tělovýchovy



EVROPSKÁ UNIE  
Evropské strukturální a investiční fondy  
Operační program Výzkum, vývoj a vzdělávání



**2021**

# Rinologie I

Anatomie, fyziologie

Akutní a chronické rinosinusitidy

Komplikace rinosinusitid



EVROPSKÁ UNIE  
Evropské strukturální a investiční fondy  
Operační program Výzkum, vývoj a vzdělávání

**MS  
MT**  
MINISTERSTVO ŠKOLSTVÍ,  
MLÁDEŽE A TĚLOVÝCHOVY

# Anatomie

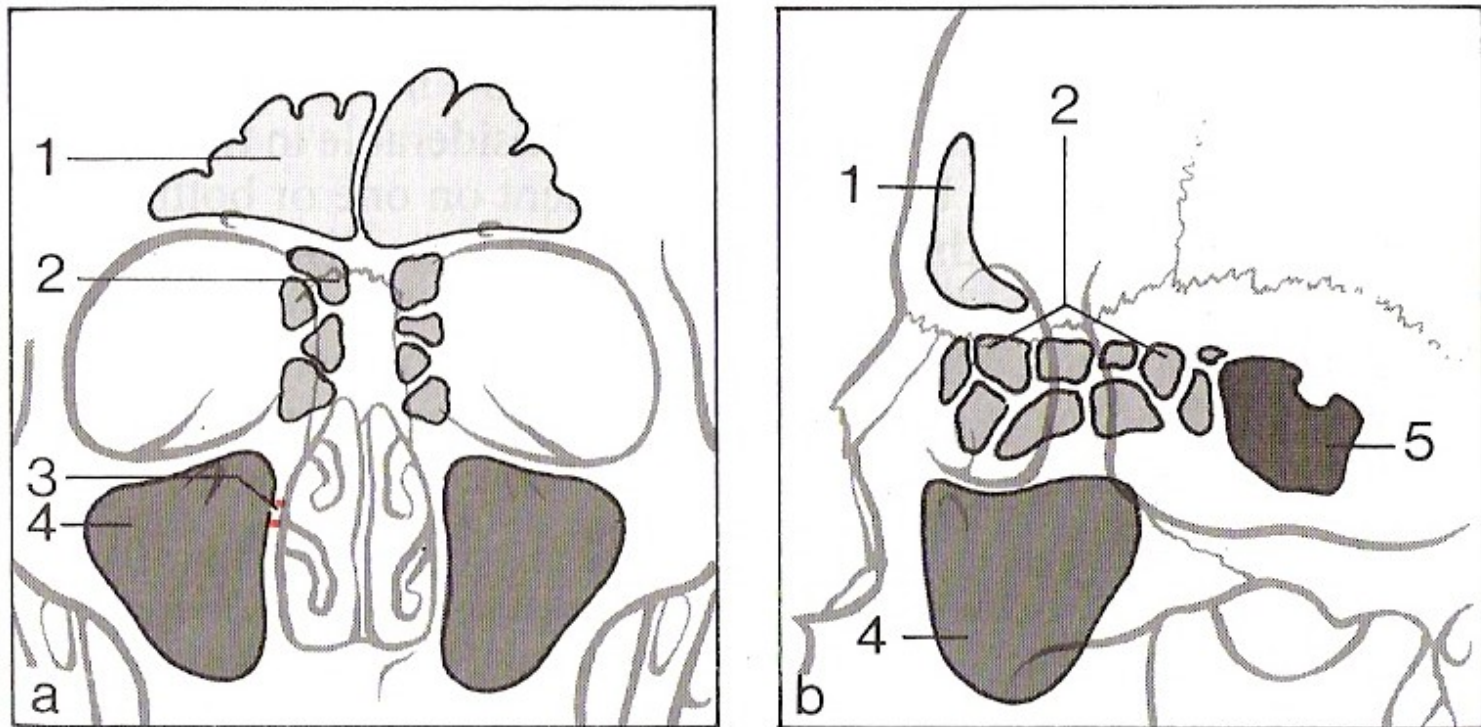


Fig. 2.6a and b Nasal sinuses. a. Frontal section. b. Sagittal section. 1, Frontal sinus; 2, ethmoid sinus; 3, maxillary ostium; 4, antral cavity; 5, sphenoid cavity.



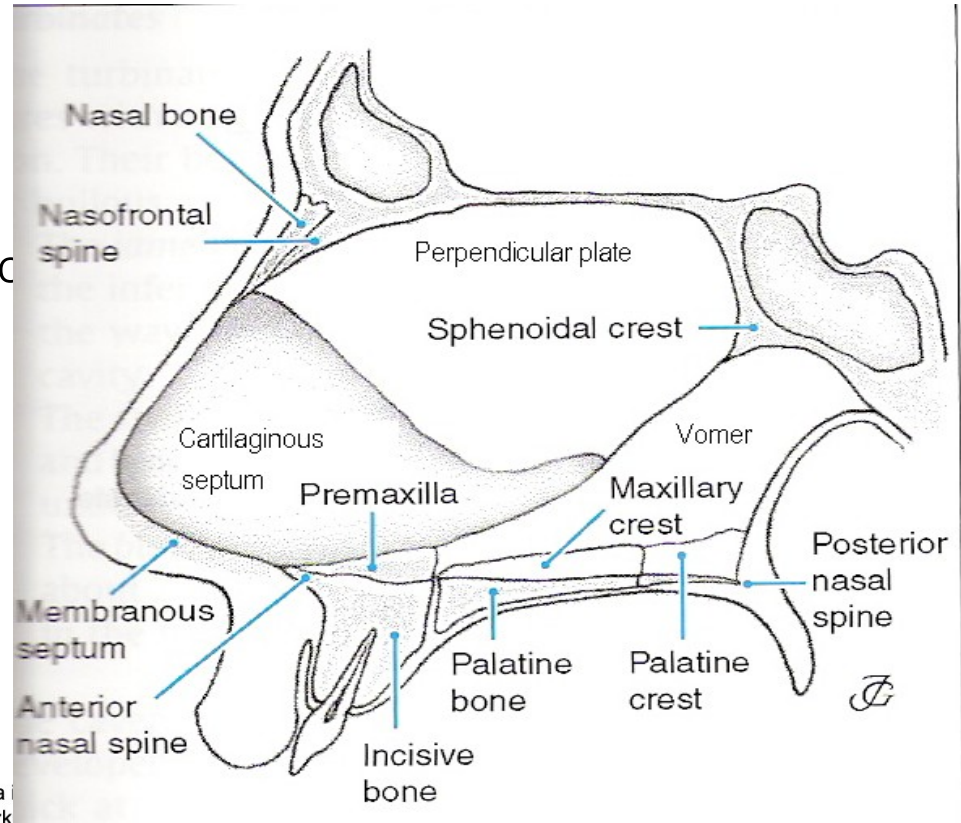
EVROPSKÁ UNIE  
Evropské strukturální a investiční fondy  
Operační program Výzkum, vývoj a vzdělávání

**MŠMT**  
MINISTERSTVO ŠKOLSTVÍ,  
MLÁDEŽE A TĚLOVÝCHOVY

# Dutina nosní

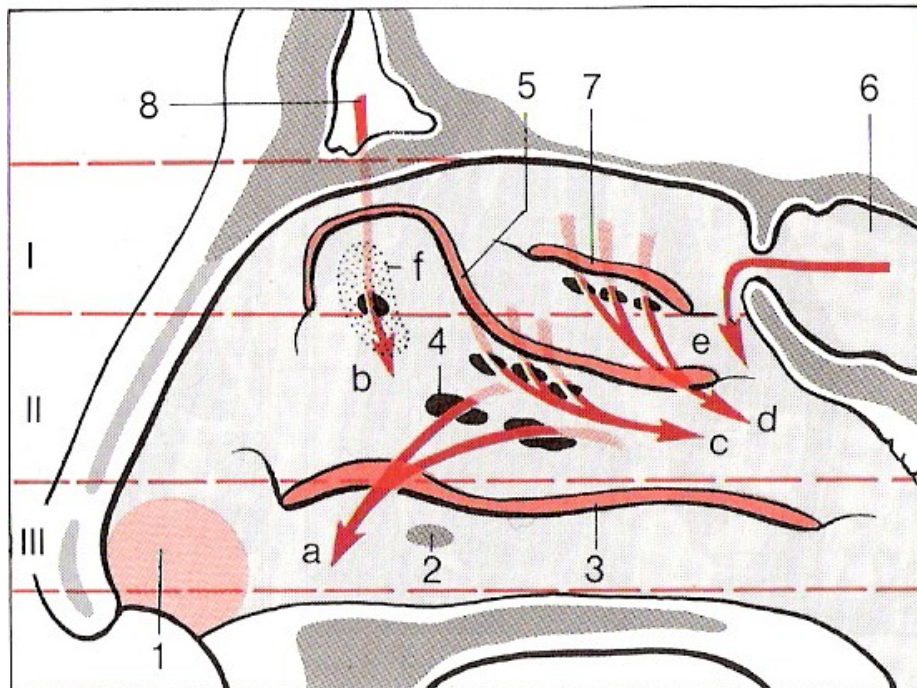
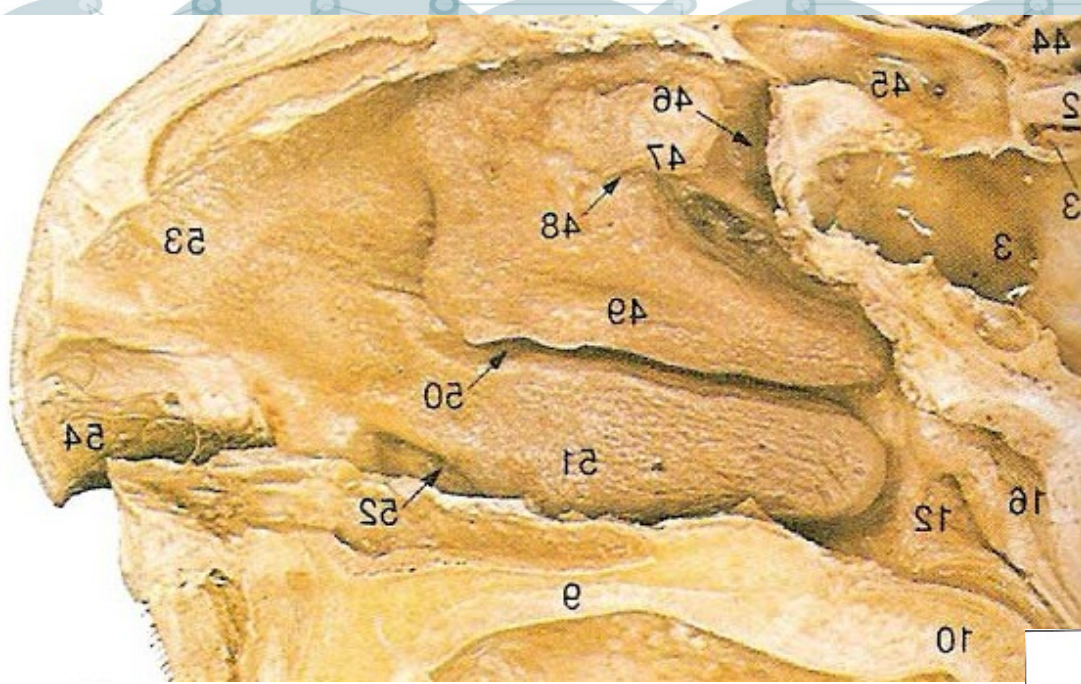
- Kostěnné struktury:
- os nasale, maxilla, os frontale
- os ethmoidale
- os lacrimale
- vomer
- os palatinum
- os sphenoidale
- concha nasalis

inferior

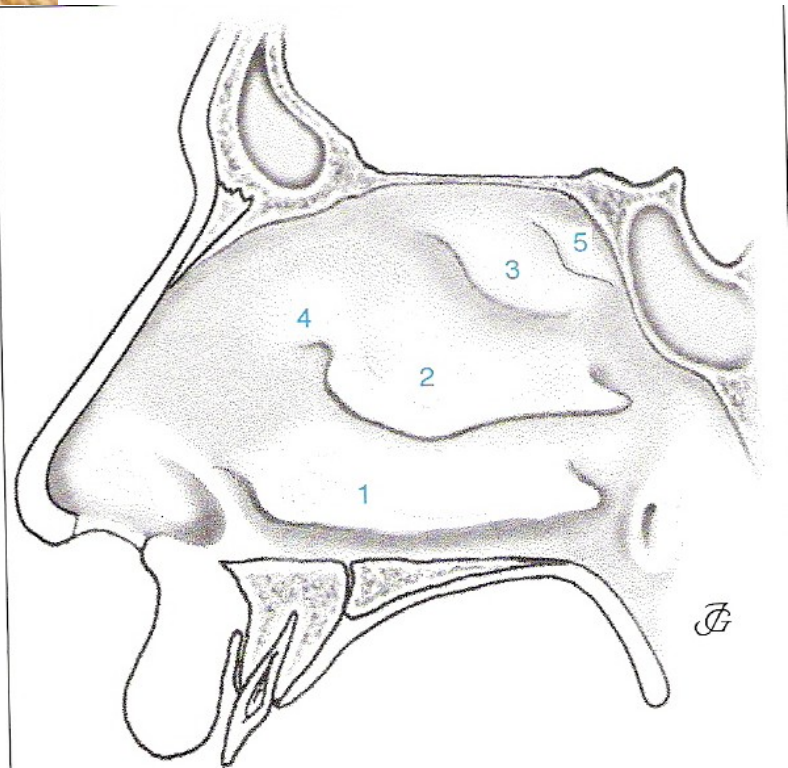


EVROPSKÁ UNIE  
Evropské strukturální a  
Operační program Výzk

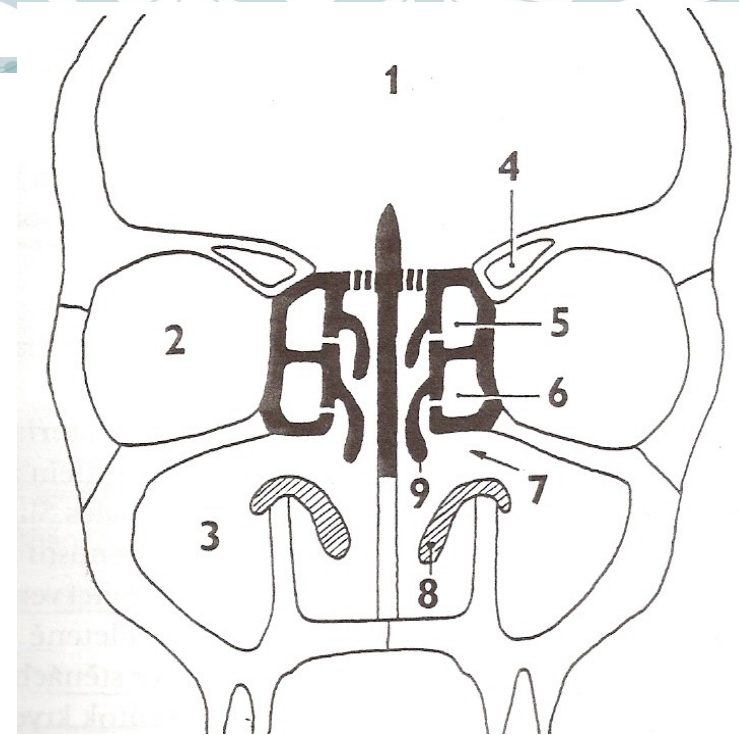
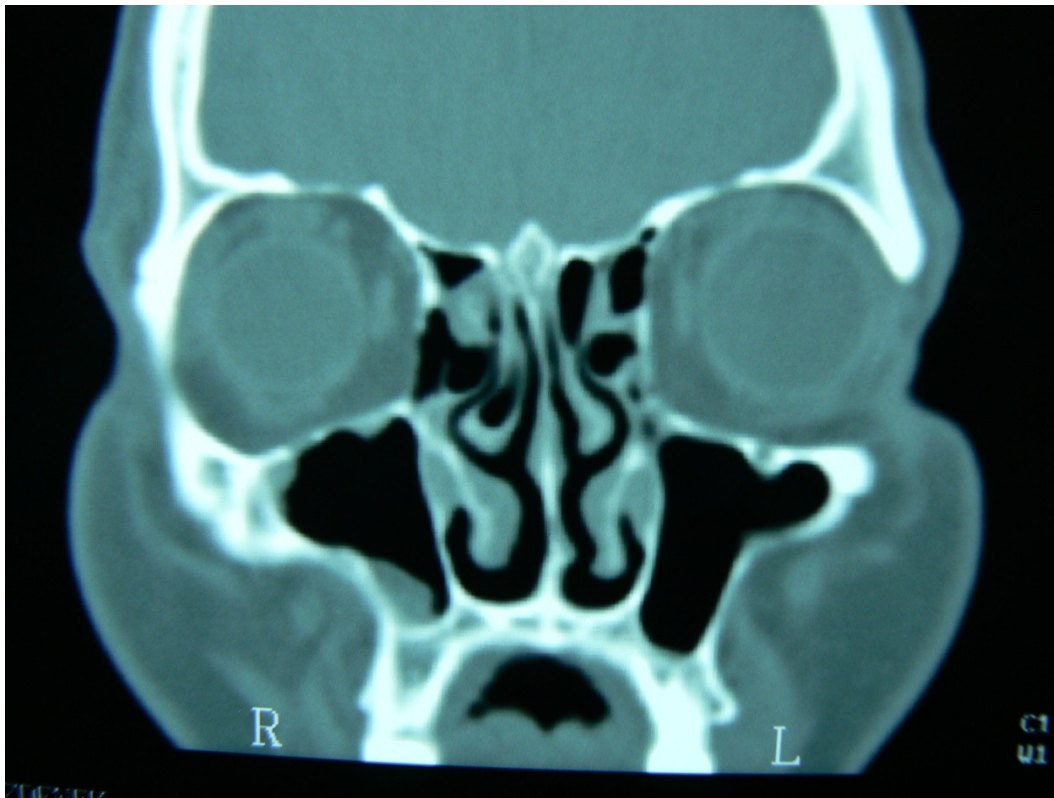
# Laterální stěna nosní



střední fondy  
vývoj a vzr

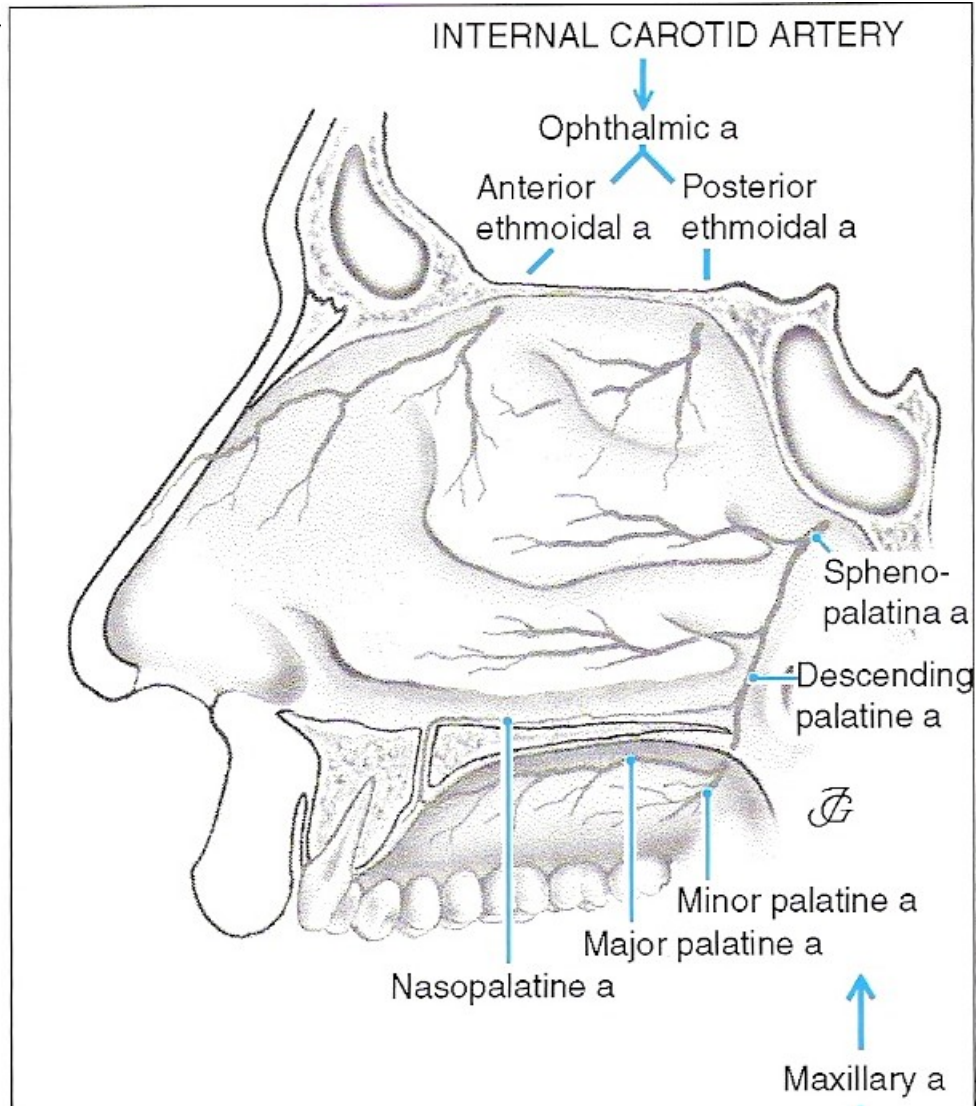
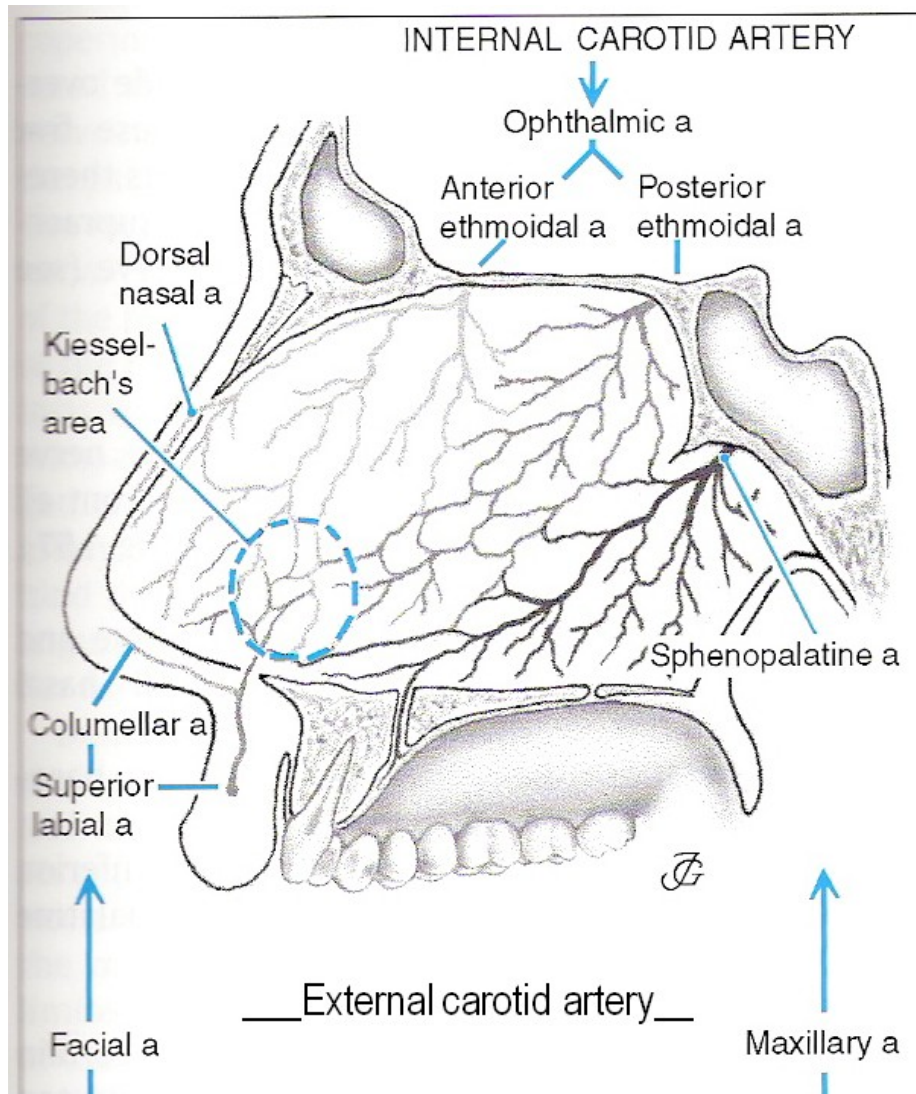


# Vztah VDN k okolním strukturám



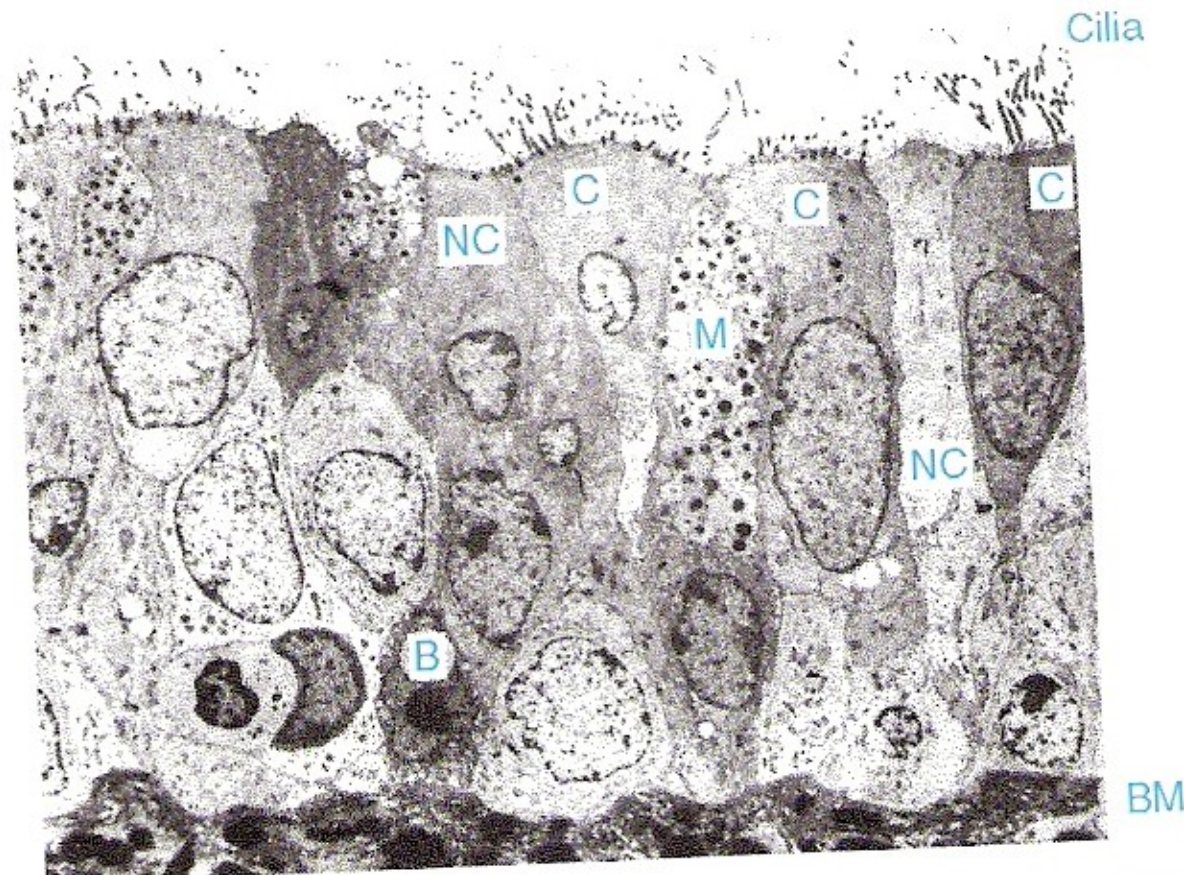
Přední jáma lební  
Orbita  
Horní moláry

# Cévní zásobení



# Histologie

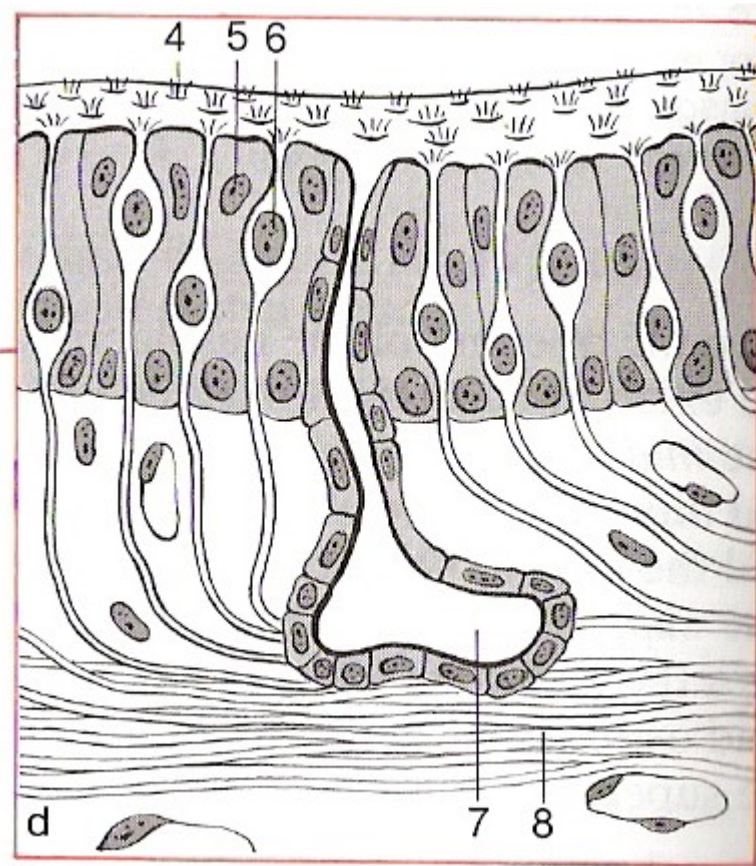
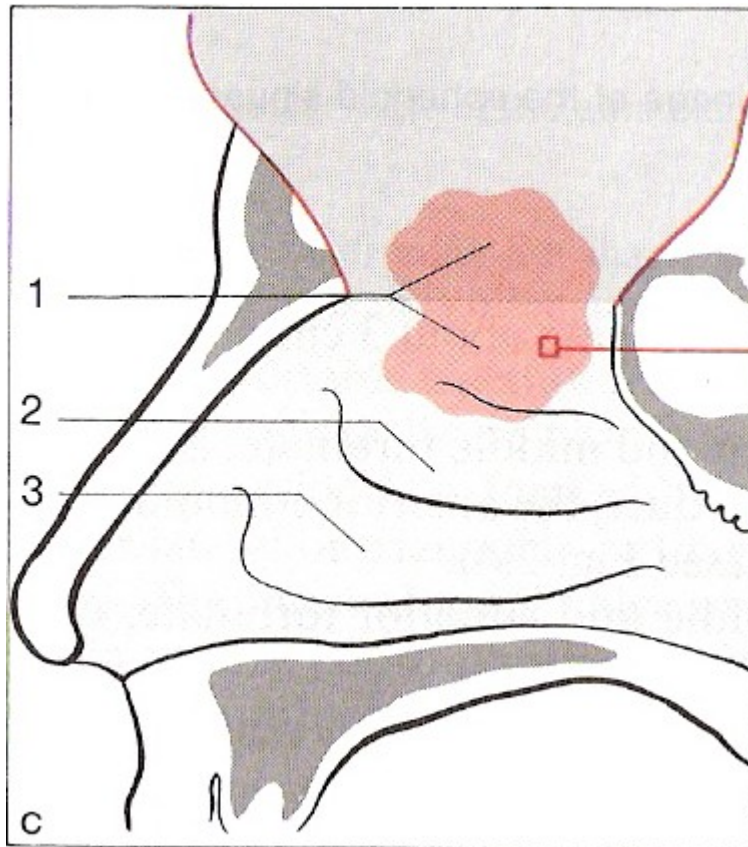
- Pars respiratoria: víceřadý cylindrický řasinkový epitel





# Histologie

- Pars olfactoria: víceřadý cylindrický epitel



# Funkce nosu

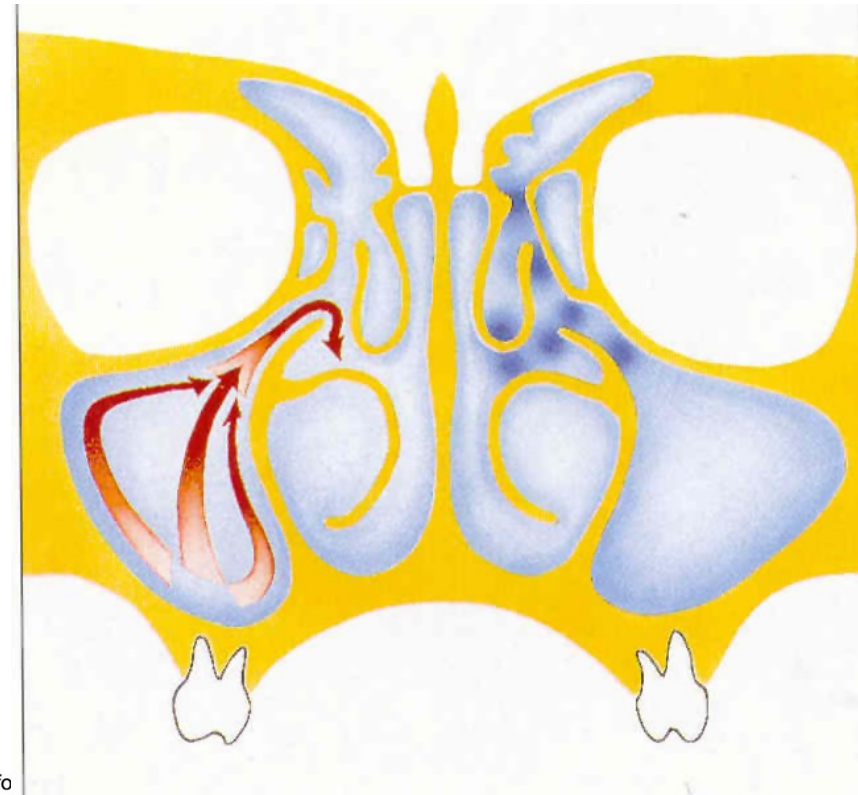
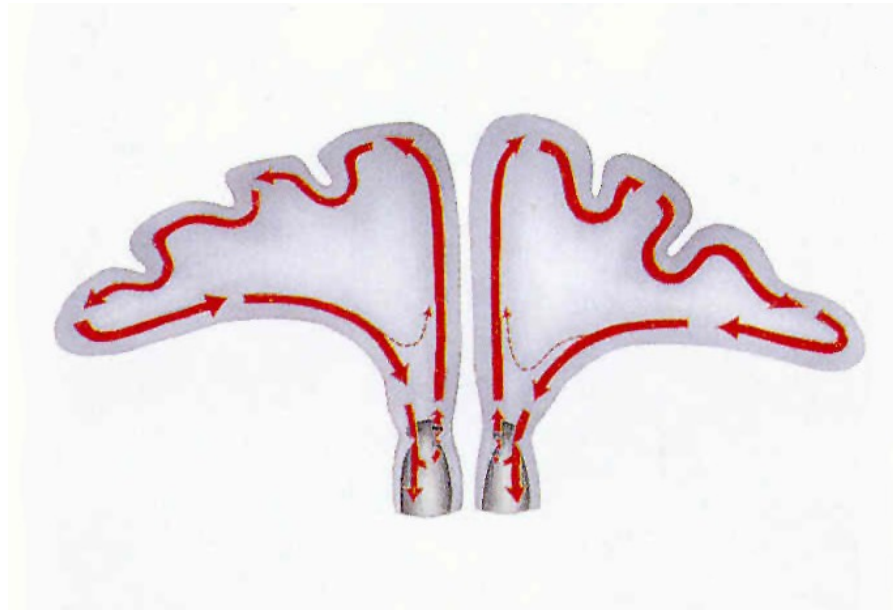- Průchod vzduchu do dalších etáží dýchacích cest + jeho ohřev a zvlhčování
- Obranná funkce
- Čich



EVROPSKÁ UNIE  
Evropské strukturální a investiční fondy  
Operační program Výzkum, vývoj a vzdělávání

**MS  
MT**  
MINISTERSTVO ŠKOLSTVÍ,  
MLÁDEŽE A TĚLOVÝCHOVY

# Mukociliární transport



EVROPSKÁ UNIE  
Evropské strukturální a investiční fo  
Operační program Výzkum, vývoj a vzdělávání

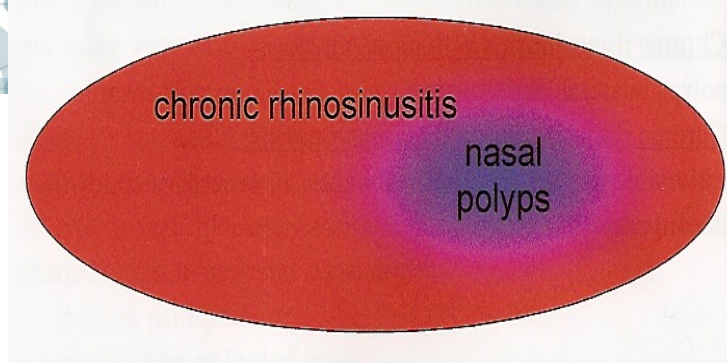
MINISTERSTVO ŠKOLSTVÍ,  
MLÁDEŽE A TĚLOVÝCHOVY

Rinosinusitida a nosní polypy  
– evropský konsensus 2012

**European position paper on  
rhinosinusitis and nasal polyps  
- EP<sup>3</sup>OS**



# Klinická definice RS (včetně nosní polypózy)



- **Zánět** nosních a paranasálních dutin charakterizovaný dvěma a více příznaky, z nichž jeden je buď nosní obstrukce, nebo nosní sekrece (vpředu i postnasal drip)
  - ± bolest/tlak tváře
  - ± porucha/ztráta čichu*a buď*
- **endoskopický nález**
  - polypů a nebo
  - hlenohnisavá sekrece primárně ze středního nosního průchodu a/ nebo edém/slizniční prosáknutí středního n.p.*a / nebo*
- **změny na CT**
  - slizniční změny v ostiomeatálním komplexu a/nebo VDN



# Rinosinusitidy

- Dle průběhu onemocnění:
- Akutní do 12 týdnů
- Chronická více než 12 týdnů



EVROPSKÁ UNIE  
Evropské strukturální a investiční fondy  
Operační program Výzkum, vývoj a vzdělávání

**MŠMT**  
MINISTERSTVO ŠKOLSTVÍ,  
MLÁDEŽE A TĚLOVÝCHOVY

# Klasifikace rinosinusitid

- Infekční
  - Virová
  - Bakteriální
  - Mykotická
- Alergická – nutná spolupráce s alergologem
  - Intermitentní
  - Celoroční
- Profesionální
- Medikamentózní
  - Aspirin
  - Ostatní léky



EVROPSKÁ UNIE  
Evropské strukturální a investiční fondy  
Operační program Výzkum, vývoj a vzdělávání

**MSMT**  
MINISTERSTVO ŠKOLSTVÍ,  
MLÁDEŽE A TĚLOVÝCHOVY

# Klasifikace rinosinusitid

- Hormonální (těhotenství)
- Ostatní
  - NARES (nealergická rýma s eozinofilním syndromem)
  - Iritační
  - Potravinová
  - Emocionální
  - Atrofická
- Idiopatická- tzv. vazomotorická



EVROPSKÁ UNIE  
Evropské strukturální a investiční fondy  
Operační program Výzkum, vývoj a vzdělávání

**MS  
MT**  
MINISTERSTVO ŠKOLSTVÍ,  
MLÁDEŽE A TĚLOVÝCHOVY



# Vyšetřovací postup

- Anamnéza
- Rinoskopické, či rinoendoskopické vyšetření
- Zobrazovací metody
  - RTG pouze vzácně, spíše u akutních rinosinusitid
  - CT u chronických rinosinusitid a před plánovaným chirurgickým výkonem
  - MRI u podezření na tumor



EVROPSKÁ UNIE  
Evropské strukturální a investiční fondy  
Operační program Výzkum, vývoj a vzdělávání

**MSMT**  
MINISTERSTVO ŠKOLSTVÍ,  
MLÁDEŽE A TĚLOVÝCHOVY

# Rinosinusitida

## Hlavní diagnostická kritéria

- Zhoršená nosní průchodnost - „ucpaný nos“
- Sekrece z nosu
- Bolesti hlavy
- Tlak nad postiženou dutinou
- Hyposmie, anosmie
- Při akutní sinusitidě horečka



EVROPSKÁ UNIE  
Evropské strukturální a investiční fondy  
Operační program Výzkum, vývoj a vzdělávání



MINISTERSTVO ŠKOLSTVÍ,  
MLÁDEŽE A TĚLOVÝCHOVY

# Rinosinusitida

## Vedlejší diagnostická kritéria:

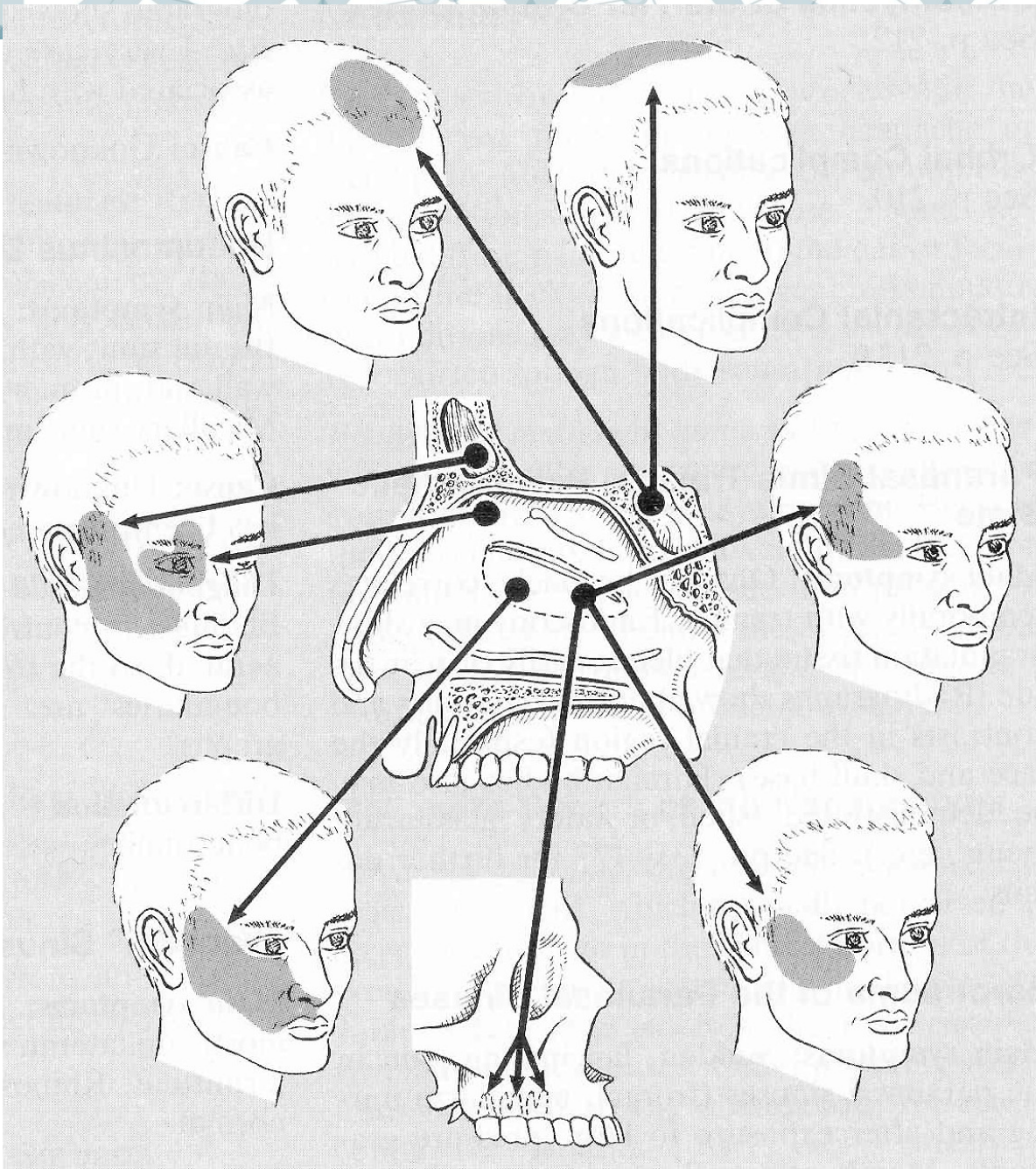
- Celková slabost
- Bolest zubů
- Pocit ucpaných uší
- Kašel
- U dětí podrážděnost



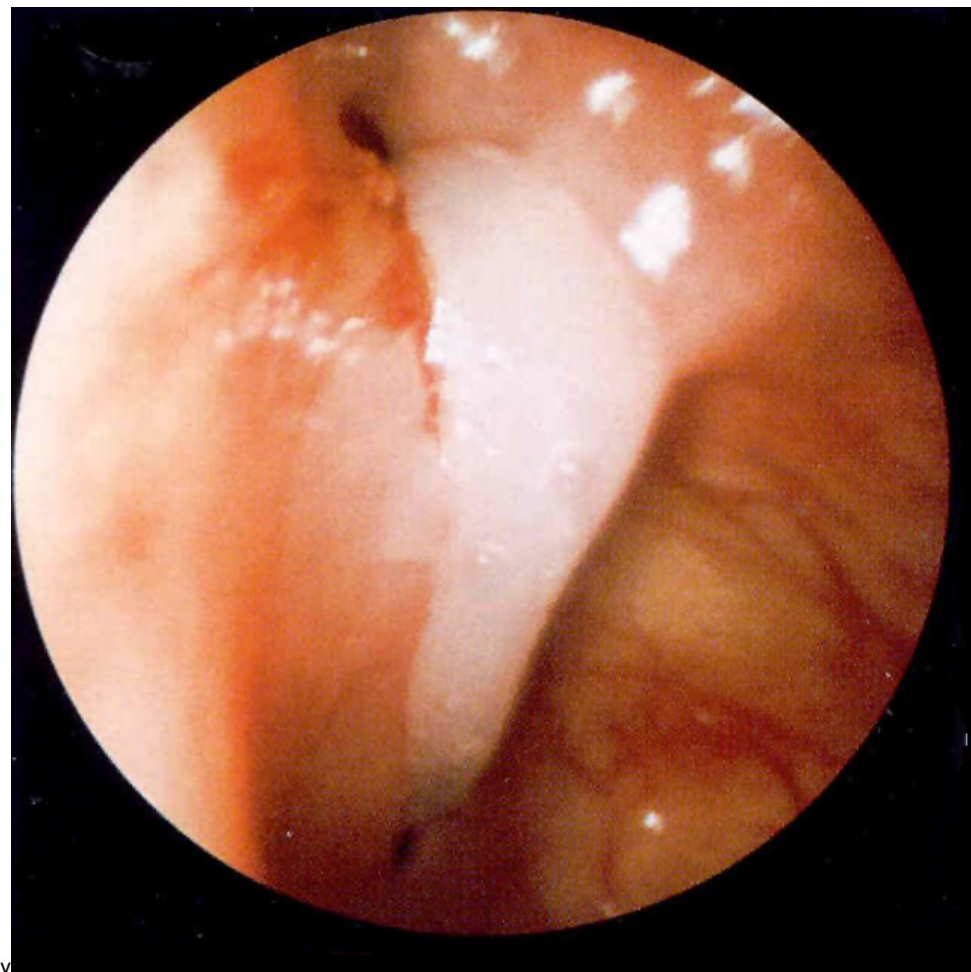
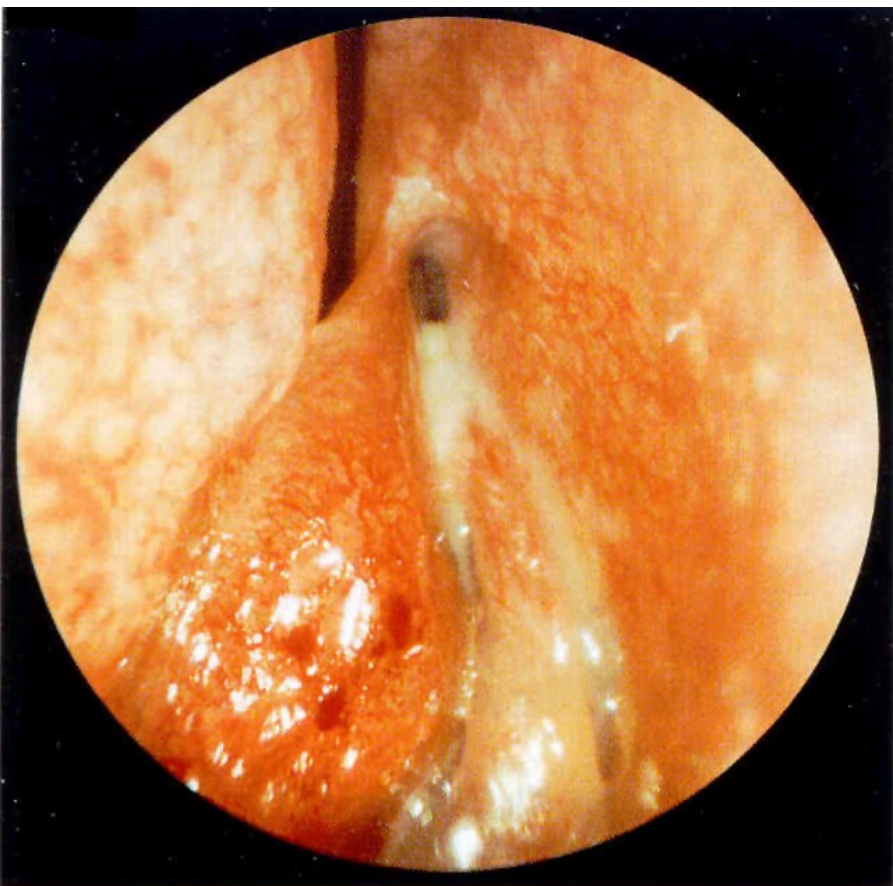
EVROPSKÁ UNIE  
Evropské strukturální a investiční fondy  
Operační program Výzkum, vývoj a vzdělávání



MINISTERSTVO ŠKOLSTVÍ,  
MLÁDEŽE A TĚLOVÝCHOVY



## Akutní rinosinusitida – endoskopický obraz



EVROPSKÁ UNIE  
Evropské strukturální a investiční programy  
Operační program Výzkum, vývoj a vzdělávání

MINISTERSTVO ŠKOLSTVÍ,  
MLÁDEŽE A TĚLOVÝCHOVY

# Terapie infekční rinosinusitidy

- Akutní virová      symptomatická terapie
- Akutní bakteriální antibiotika  
dekonescenční látky
- Mykotická      chirurgie

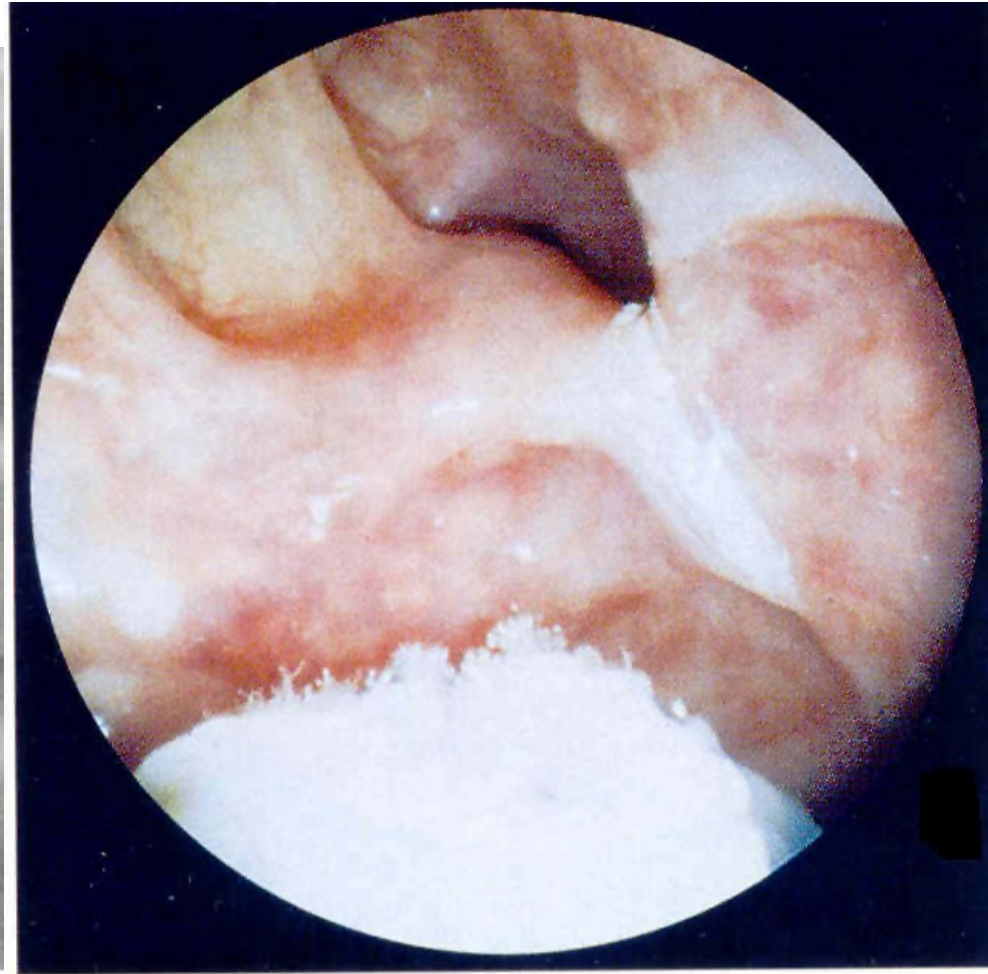
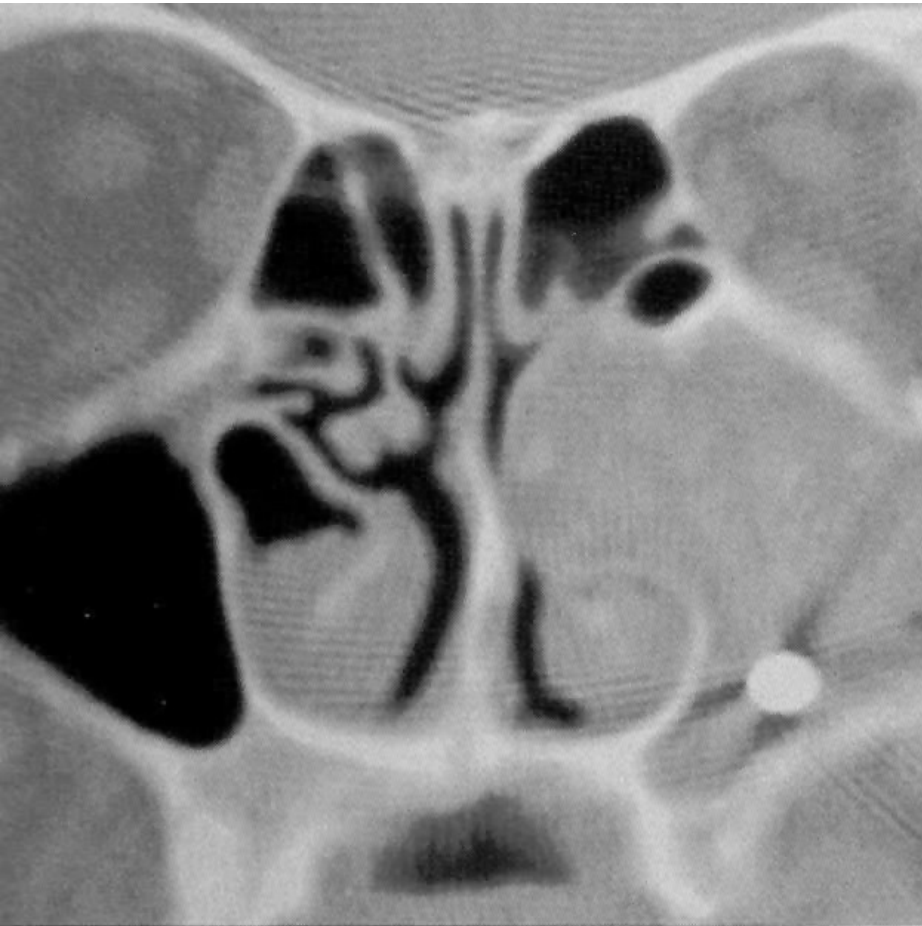

EVROPSKÁ UNIE  
Evropské strukturální a investiční fondy  
Operační program Výzkum, vývoj a vzdělávání



MINISTERSTVO ŠKOLSTVÍ,  
MLÁDEŽE A TĚLOVÝCHOVY

# Mykotická rinosinusitida



EVROPSKÁ UNIE  
Evropské strukturální a investiční fondy  
Operační program Výzkum, vývoj a vzdělávání

**IVS**  
MINISTERSTVO ŠKOLSTVÍ,  
MLÁDEŽE A TĚLOVÝCHOVY

# Chronická rinosinusitida

- Za chronickou považujeme rinosinusitidu tehdy, když se alespoň dvě z hlavních (nebo jedno hlavní a dvě z vedlejších) kritérií projevují (či projeví) po dobu 12 týdnů.
- Vyšetřovací postup - rinoendoskopie
- Častěji indikováno CT VDN, vždy před plánovaným chirurgickým výkonem

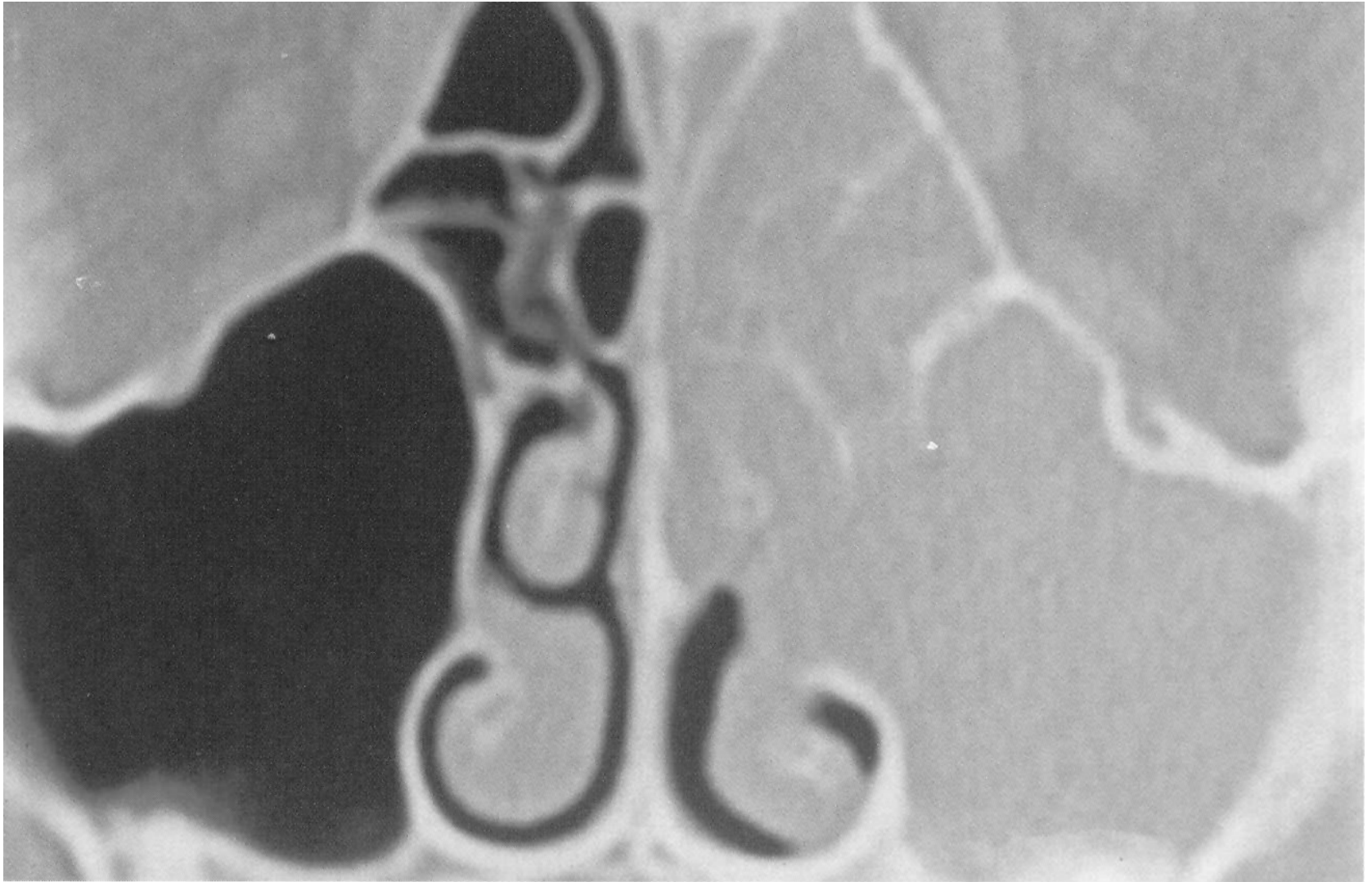

EVROPSKÁ UNIE  
Evropské strukturální a investiční fondy  
Operační program Výzkum, vývoj a vzdělávání

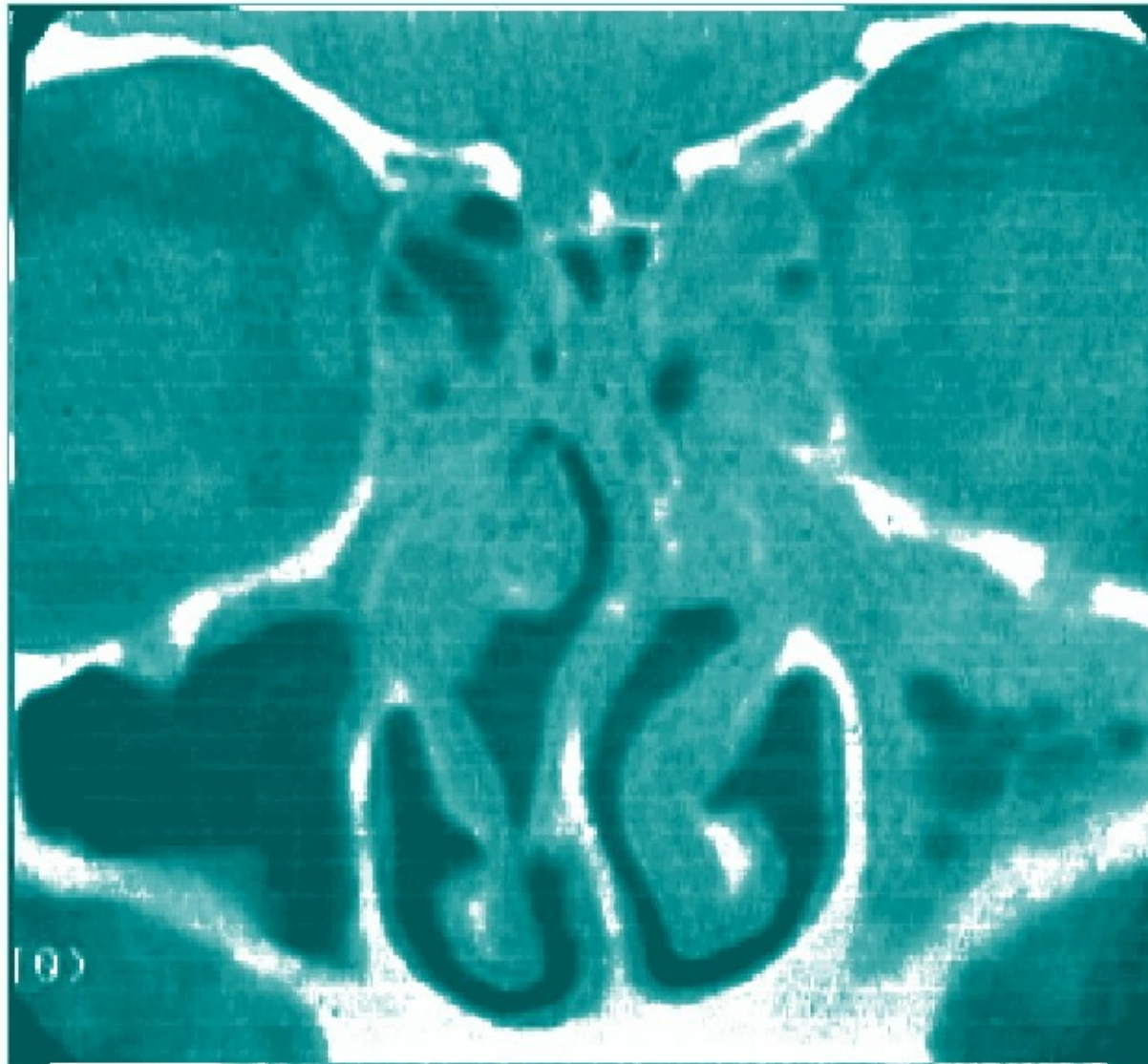
**MŠMT**  
MINISTERSTVO ŠKOLSTVÍ,  
MLÁDEŽE A TĚLOVÝCHOVY



## Pansinusitis



## Pansinusitis s polyposou



# Terapie chronické rinosinusitidy

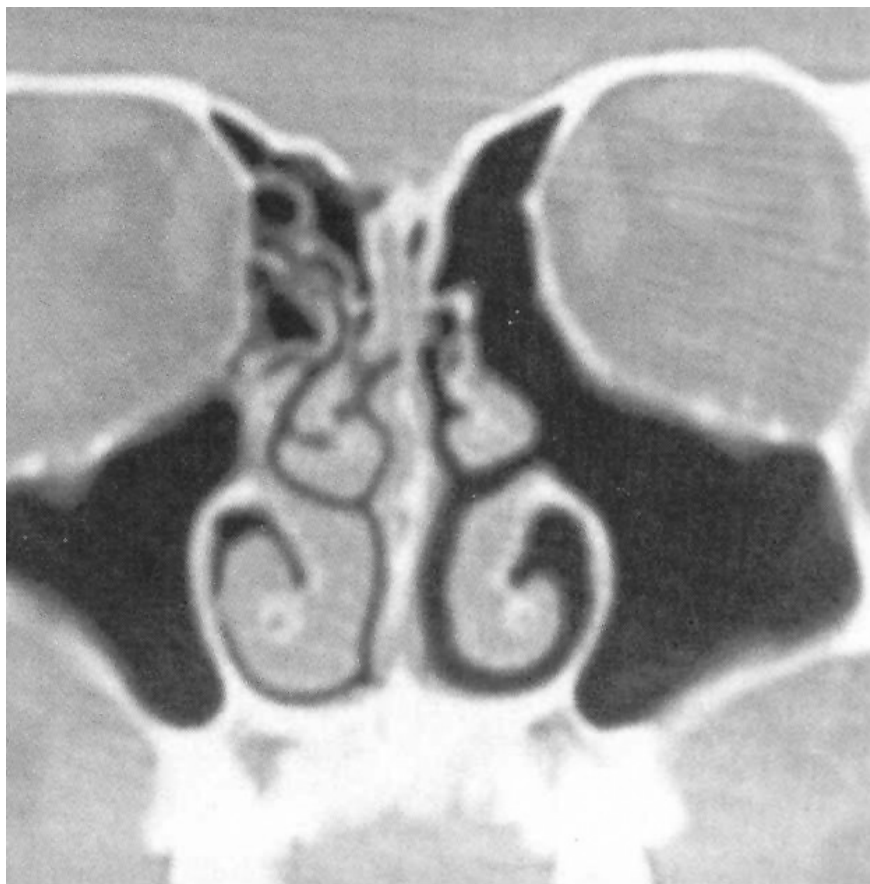
- Konzervativní léčba – lokální kortikosteroidy
- Podpůrné látky – Vincentka, mořská voda
- Alergický podíl- antihistaminika- lokálně, p.o., desenzibilizační léčba, spolupráce s alergologem
- U akutní exacerbace- ATB terapie dle citlivosti



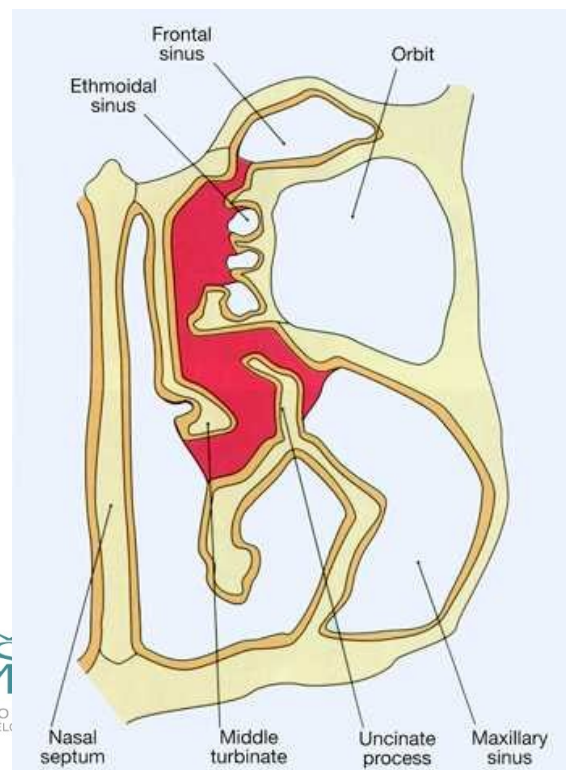
EVROPSKÁ UNIE  
Evropské strukturální a investiční fondy  
Operační program Výzkum, vývoj a vzdělávání

**MSMT**  
MINISTERSTVO ŠKOLSTVÍ,  
MLÁDEŽE A TĚLOVÝCHOVY

# Chirurgická léčba chronické rinosinusitidy



- Neúspěšná konzervativní terapie
- Chronická bakteriální infekce

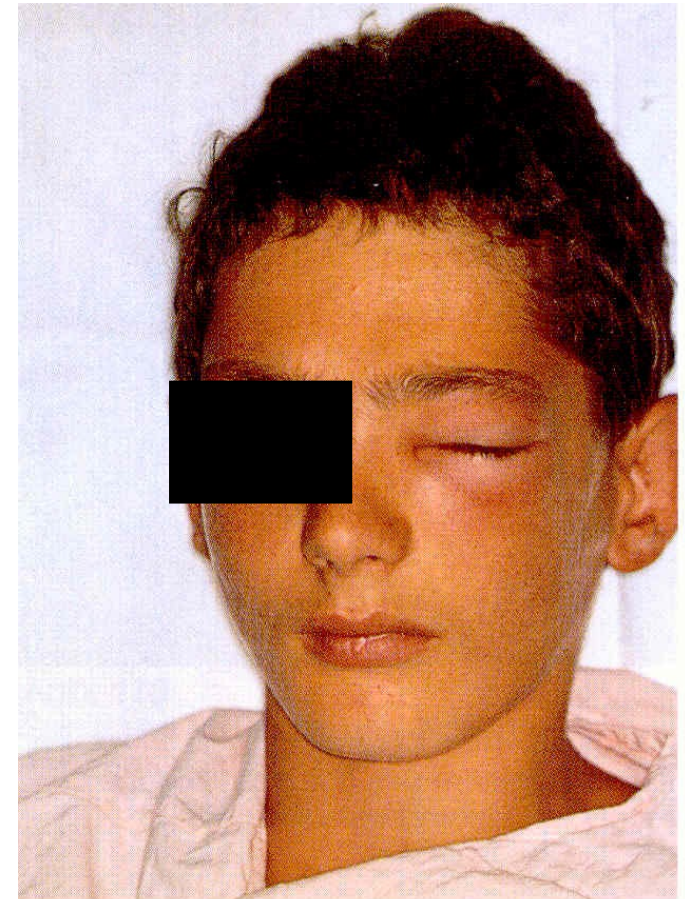

Evropské strukturální a investiční fondy  
Operační program Výzkum, vývoj a vzdělávání

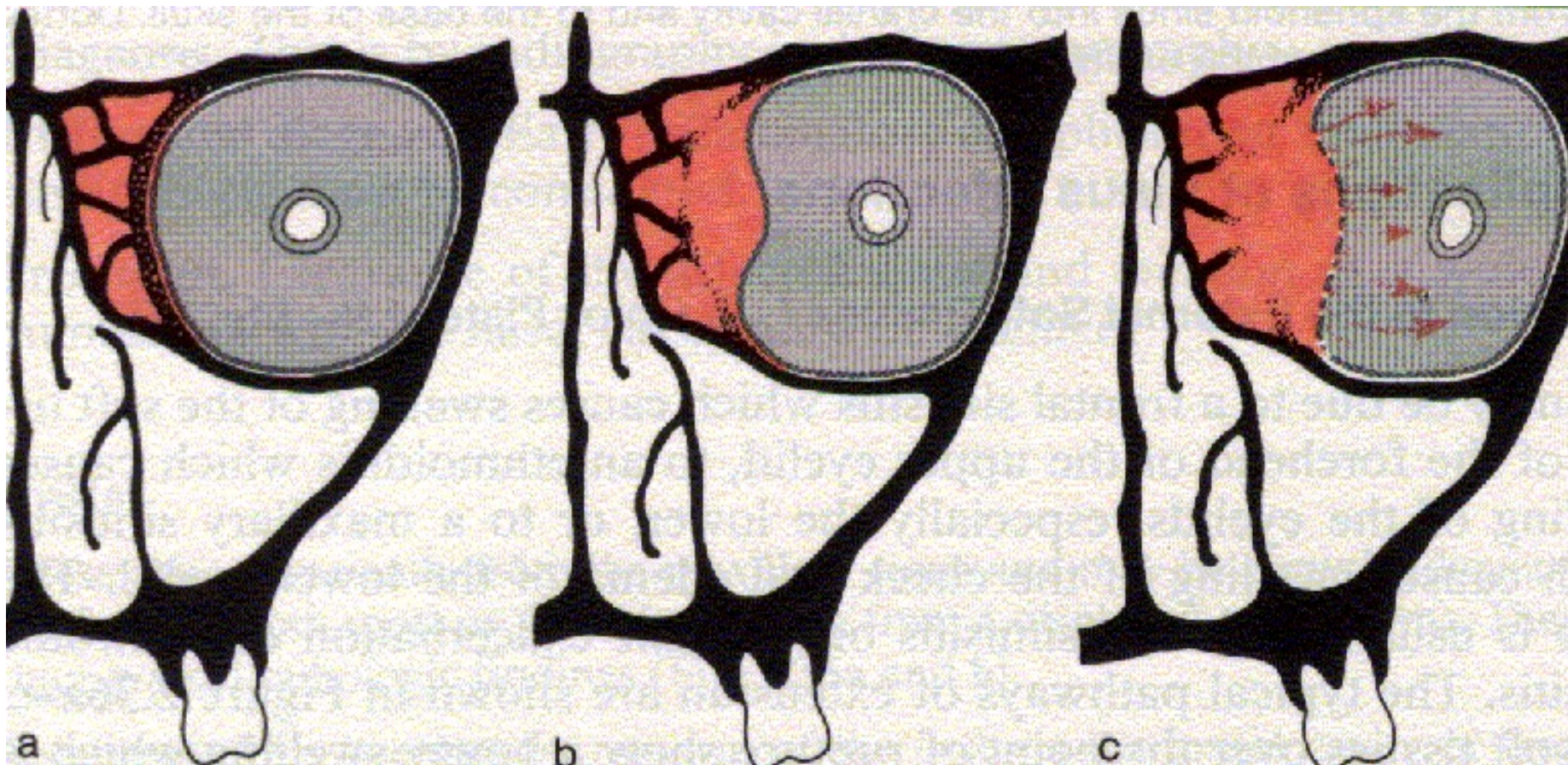
**MM**  
MINISTERSTVO  
MLÁDEŽE A TĚLA

# Komplikace rinosinusitidy orbitální

- Orbitocelulitis
- Periorbitální absces
- Orbitální absces
- Trombóza sinus cavernosus
  
- Omezená hybnost bulbu, protruze, chemoza spojivky
- ATB terapie i.v.
- Chirurgická léčba
- RIZIKO ZTRÁTY VISU



# Orbitální zánětlivé komplikace sinusitidy



EVROPSKÁ UNIE  
Evropské strukturální a investiční fondy  
Operační program Výzkum, vývoj a vzdělávání

**MŠMT**  
MINISTERSTVO ŠKOLSTVÍ,  
MLÁDEŽE A TĚLOVÝCHOVY

# Komplikace rinosinusitidy intrakraniální

- Epidurální absces
- Subdurální empyém
- Meningitis
- Mozkový absces
- Trombóza sinus cavernosus, či velkých splavů
  
- Bolest hlavy, meningismus, zvýšený intrakraniální tlak, další neurologické příznaky

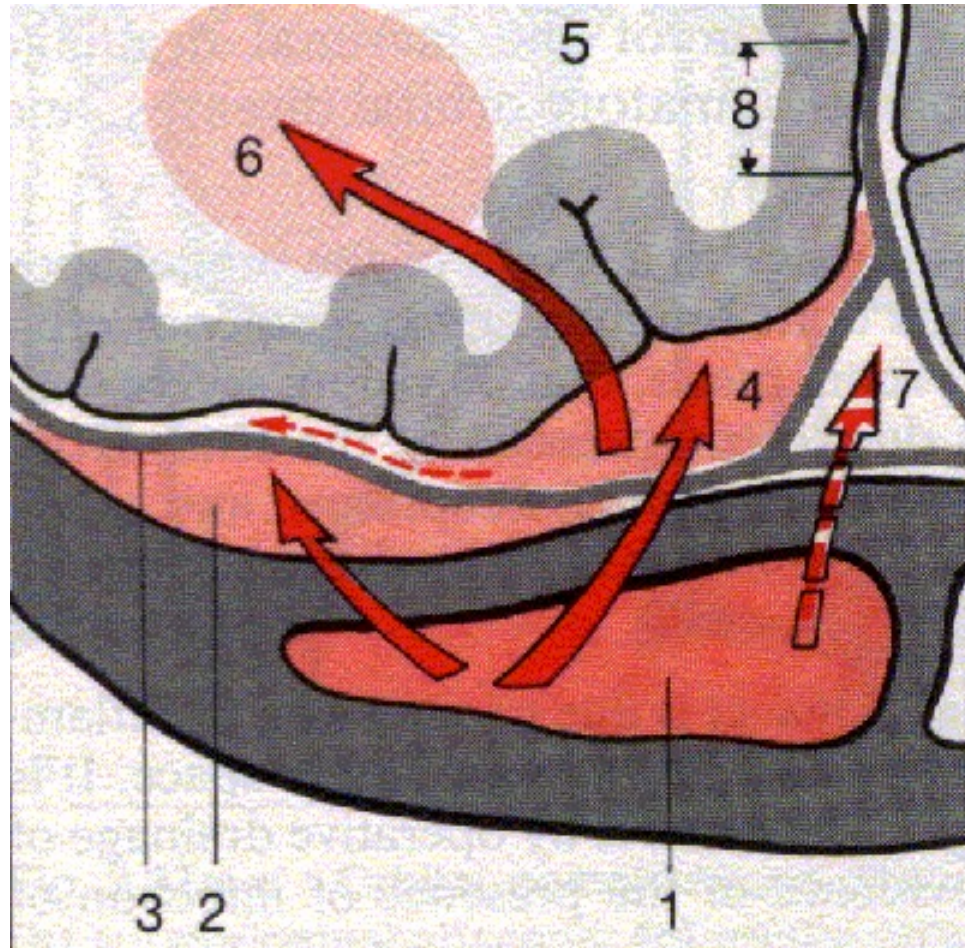


EVROPSKÁ UNIE  
Evropské strukturální a investiční fondy  
Operační program Výzkum, vývoj a vzdělávání



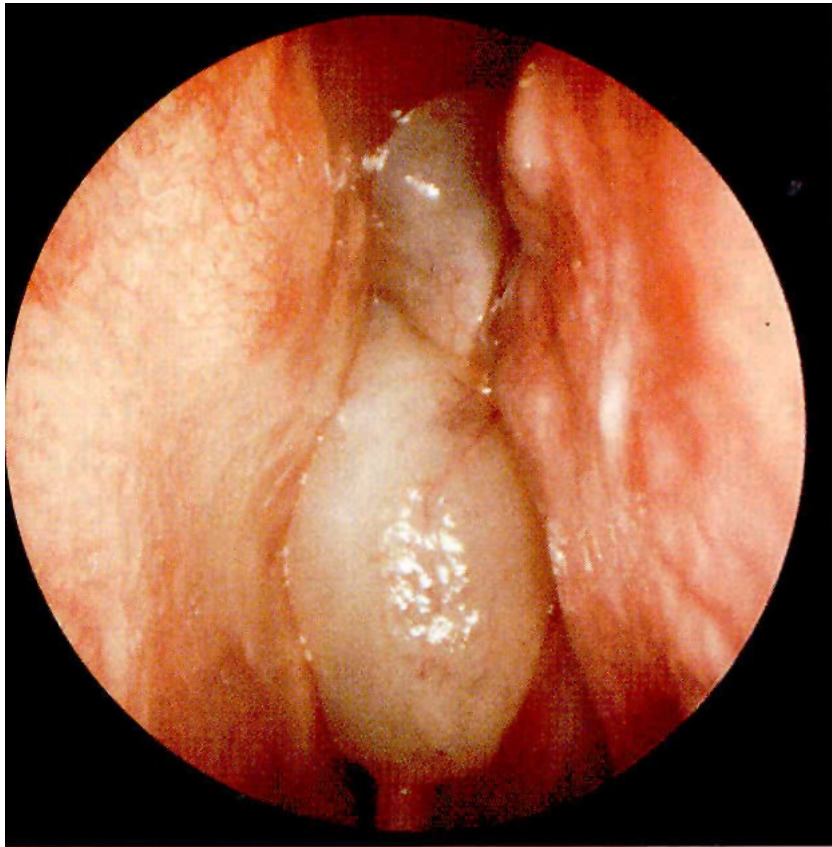
MINISTERSTVO ŠKOLSTVÍ,  
MLÁDEŽE A TĚLOVÝCHOVY

# Nitrolební zánětlivé komplikace sinusitid





# Nosní polyposa



- Tvoří podskupinu chronických rinosinusitid
- Slizniční hladké šedobělavé stopkaté útvary
- Samostatná histopatologická jednotka, nejedná se o nádor
- 1% populace má nosní polypy
- Patogeneza neznámá (zánět, alergie, genetická predispozice )

• Etiologie multifaktoriální



EVROPSKÁ UNIE  
Evropské strukturální a investiční fondy  
Operační program Výzkum, vývoj a vzdělávání

MINISTERSTVO ŠKOLSTVÍ,  
MLÁDEŽE A TĚLOVÝCHOVY

# Polyposa

- Alergická rhinitis 1-5%
- Intolerance aspirinu 40-72%
- Cystická fibrosa 50%
- Astma alergické 7- 10%
- nealergické 3- 21%
- Chronická rinosinusitis 5-15%



EVROPSKÁ UNIE  
Evropské strukturální a investiční fondy  
Operační program Výzkum, vývoj a vzdělávání

**MŠMT**  
MINISTERSTVO ŠKOLSTVÍ,  
MLÁDEŽE A TĚLOVÝCHOVY

# Klinická klasifikace

- I. Antrochoanální polyp
- II. Velké izolované polypy
- III. Polyposa s rinosinitidou, s nízkým obsahem eosinofilů
- IV. Polyposa s rinosinitidou, s vysokým obsahem eosinofilů
- V. Polypy u ostatních chorob

(Prof. Stammberger)

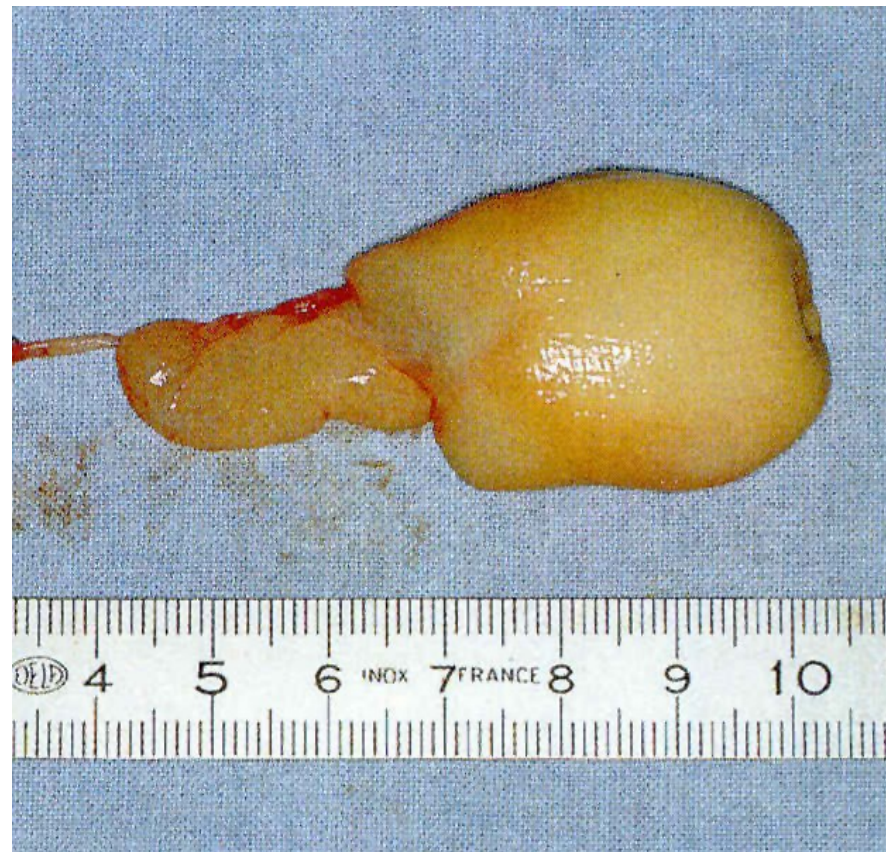
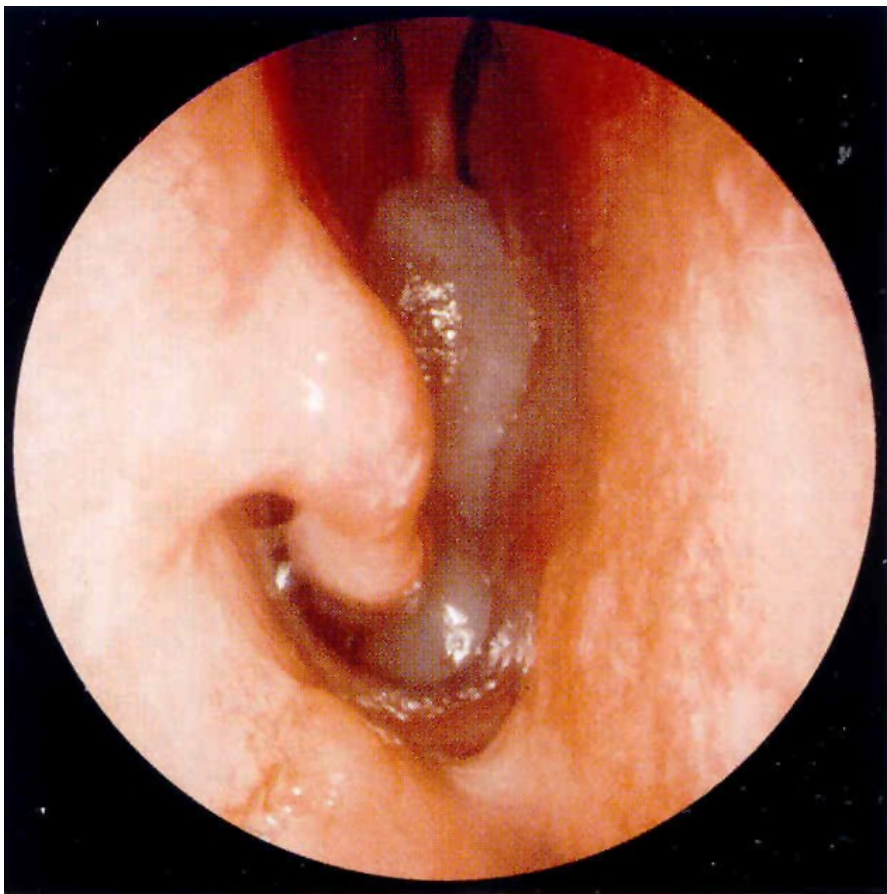


EVROPSKÁ UNIE  
Evropské strukturální a investiční fondy  
Operační program Výzkum, vývoj a vzdělávání



MINISTERSTVO ŠKOLSTVÍ,  
MLÁDEŽE A TĚLOVÝCHOVY

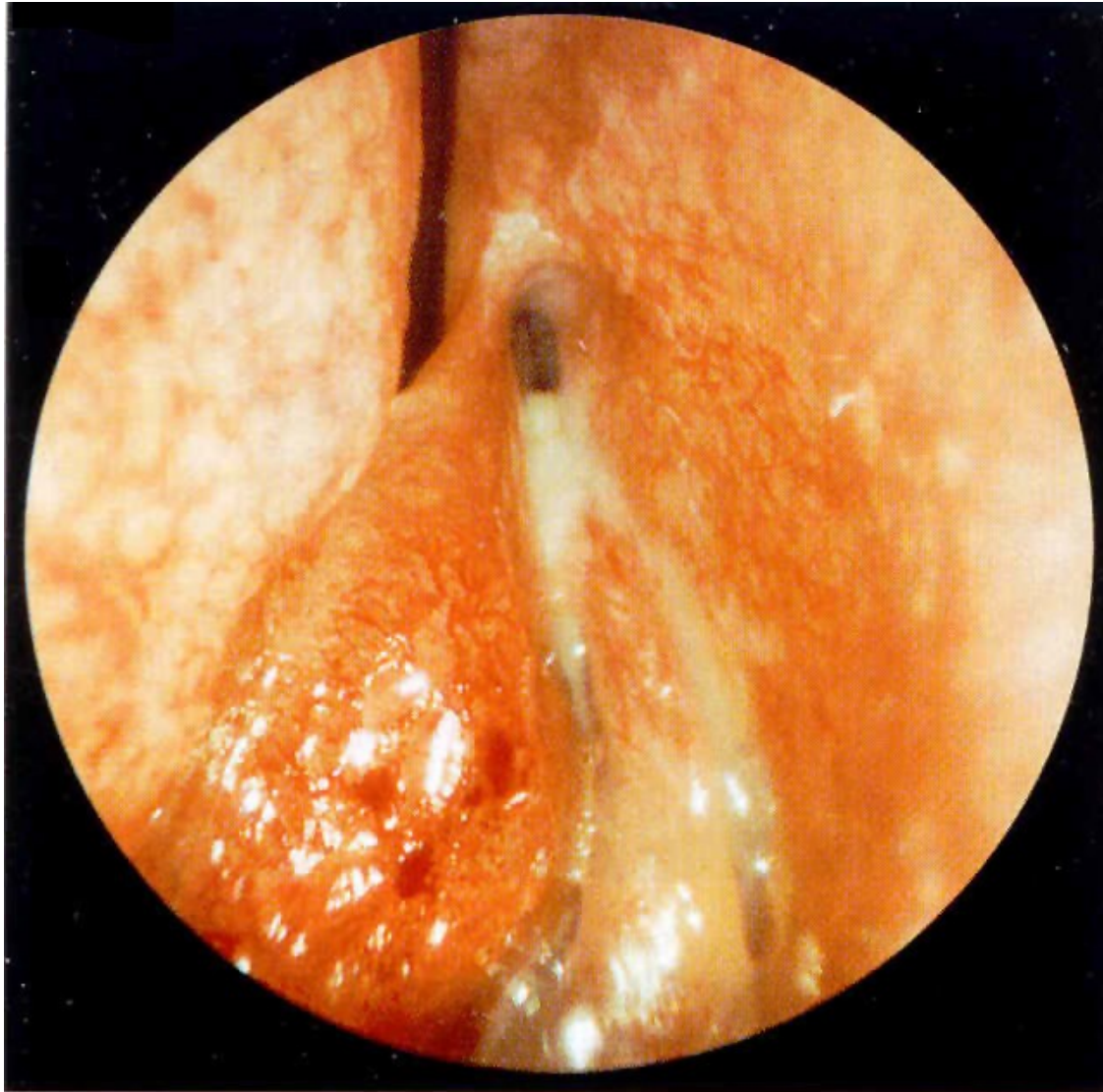
# Antrochoanální polyp



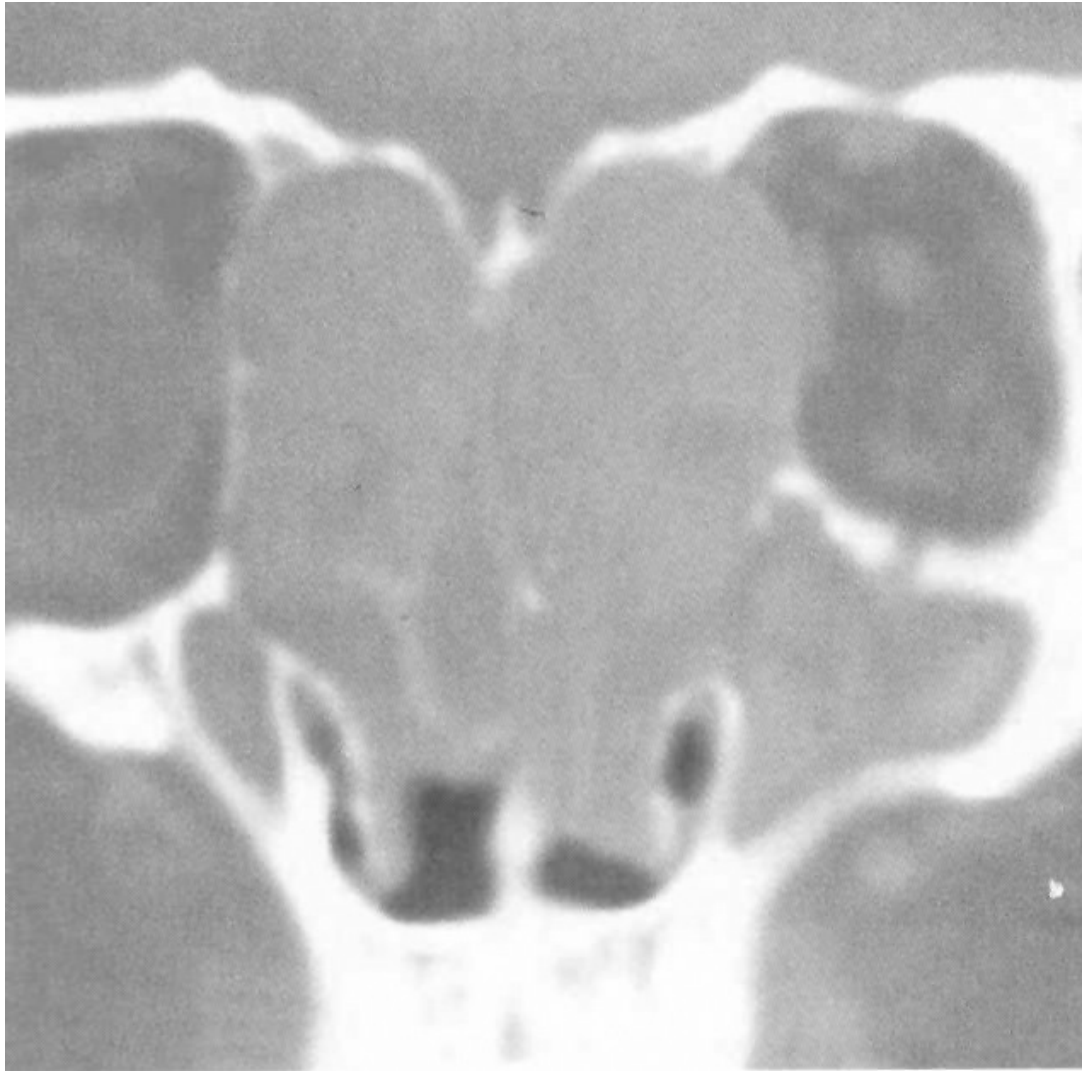EVROPSKÁ UNIE  
Evropské strukturální a investiční fondy  
Operační program Výzkum, vývoj a vzdělávání

**MŠMT**  
MINISTERSTVO ŠKOLSTVÍ,  
MLÁDEŽE A TĚLOVÝCHOVY

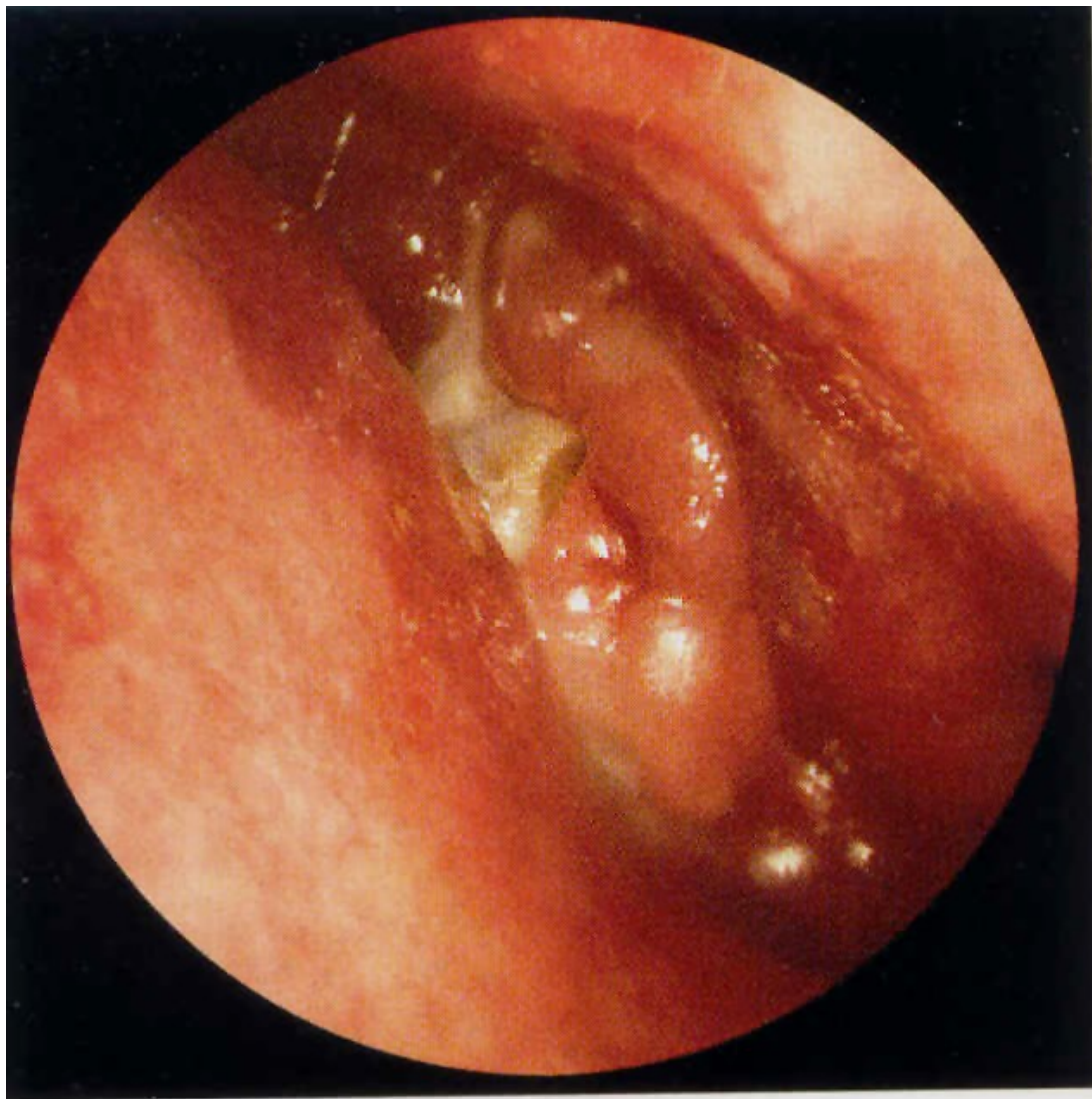
## Chronická rinosinusitida s polyposou



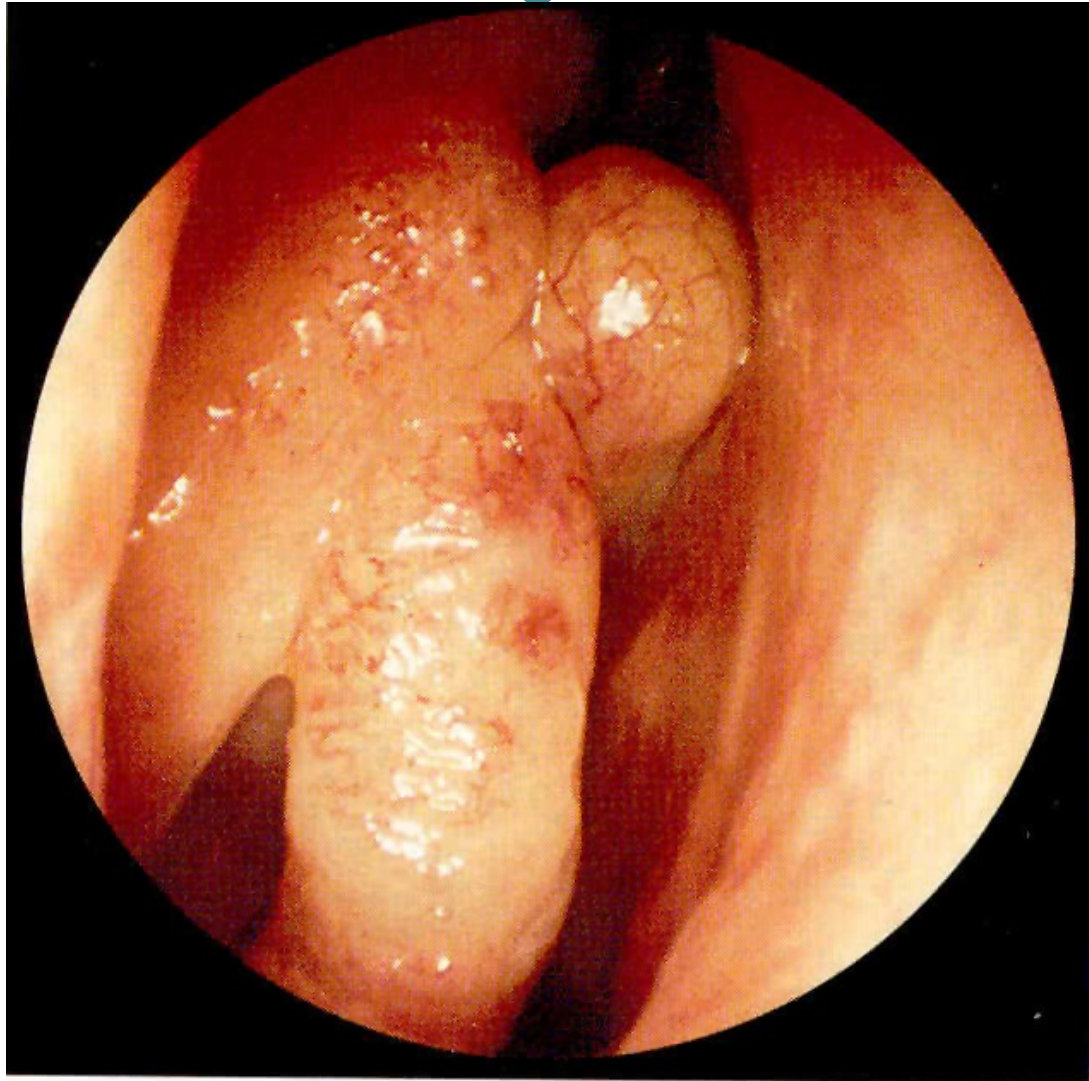
## CT - polyposa



# adenokarcinom etmoidálních sklípků



## Meningokéla





## Cíl léčby

- Odstranění nosních polypů nebo zmenšení jejich velikosti
- Zprůchodnění nosu a restaurace nosního dýchání
- Odstranění sekrece z nosu
- Normalizace čichu
- Prevence rekurence polypů
- Pokus o zmírnění postižení vedlejších dutin nosních

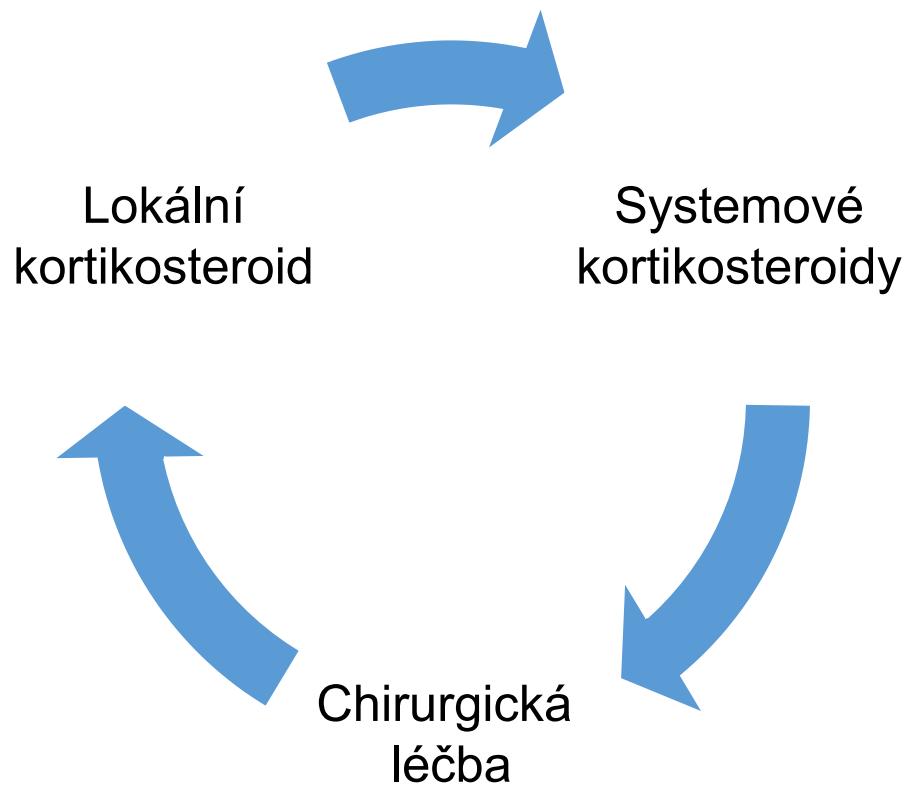


EVROPSKÁ UNIE  
Evropské strukturální a investiční fondy  
Operační program Výzkum, vývoj a vzdělávání



MINISTERSTVO ŠKOLSTVÍ,  
MLÁDEŽE A TĚLOVÝCHOVY

# Léčebné schéma



EVROPSKÁ UNIE  
Evropské strukturální a investiční fondy  
Operační program Výzkum, vývoj a vzdělávání



MINISTERSTVO ŠKOLSTVÍ,  
MLÁDEŽE A TĚLOVÝCHOVY

# Rinosinusitida

## Diferenciální diagnostika

Mechan. faktory

deviace septa, hypertrofie skořep, anatom. variety, adenoidní vegetace, cizí tělesa, atresie

Tumory

benigní, maligní, lymfomy

Granulomatosy

Wegenerova g., sarkoidóza, tbc, lepra

Liquorhea



EVROPSKÁ UNIE  
Evropské strukturální a investiční fondy  
Operační program Výzkum, vývoj a vzdělávání

**MŠMT**  
MINISTERSTVO ŠKOLSTVÍ,  
MLÁDEŽE A TĚLOVÝCHOVY

**Děkuji za pozornost**



EVROPSKÁ UNIE  
Evropské strukturální a investiční fondy  
Operační program Výzkum, vývoj a vzdělávání



MINISTERSTVO ŠKOLSTVÍ,  
MLÁDEŽE A TĚLOVÝCHOVY