

Číslo výzvy:	02_16_015
Název projektu:	Zvýšení kvality vzdělávání na UK a jeho relevance pro potřeby trhu práce
Číslo projektu:	CZ.02.2.69/0.0/0.0/16_015/0002362
Příjemce:	Univerzita Karlova
Řídící orgán:	Ministerstvo školství, mládeže a tělovýchovy



EVROPSKÁ UNIE
Evropské strukturální a investiční fondy
Operační program Výzkum, vývoj a vzdělávání



Rinology I

Anatomy, physiology

Acute and chronic rhinosinusitis

Complications of rhinosinusitis

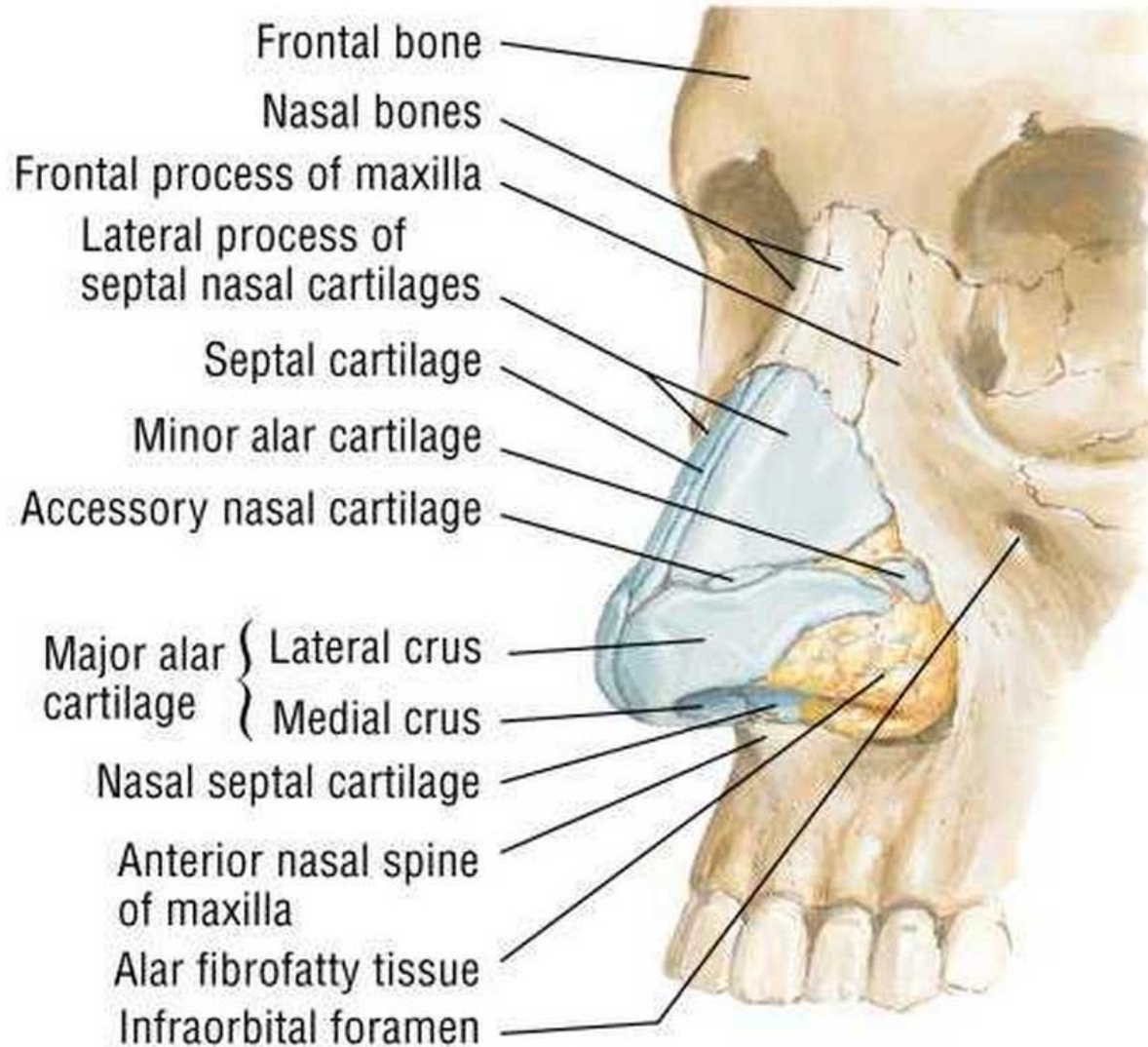


EVROPSKÁ UNIE
Evropské strukturální a investiční fondy
Operační program Výzkum, vývoj a vzdělávání

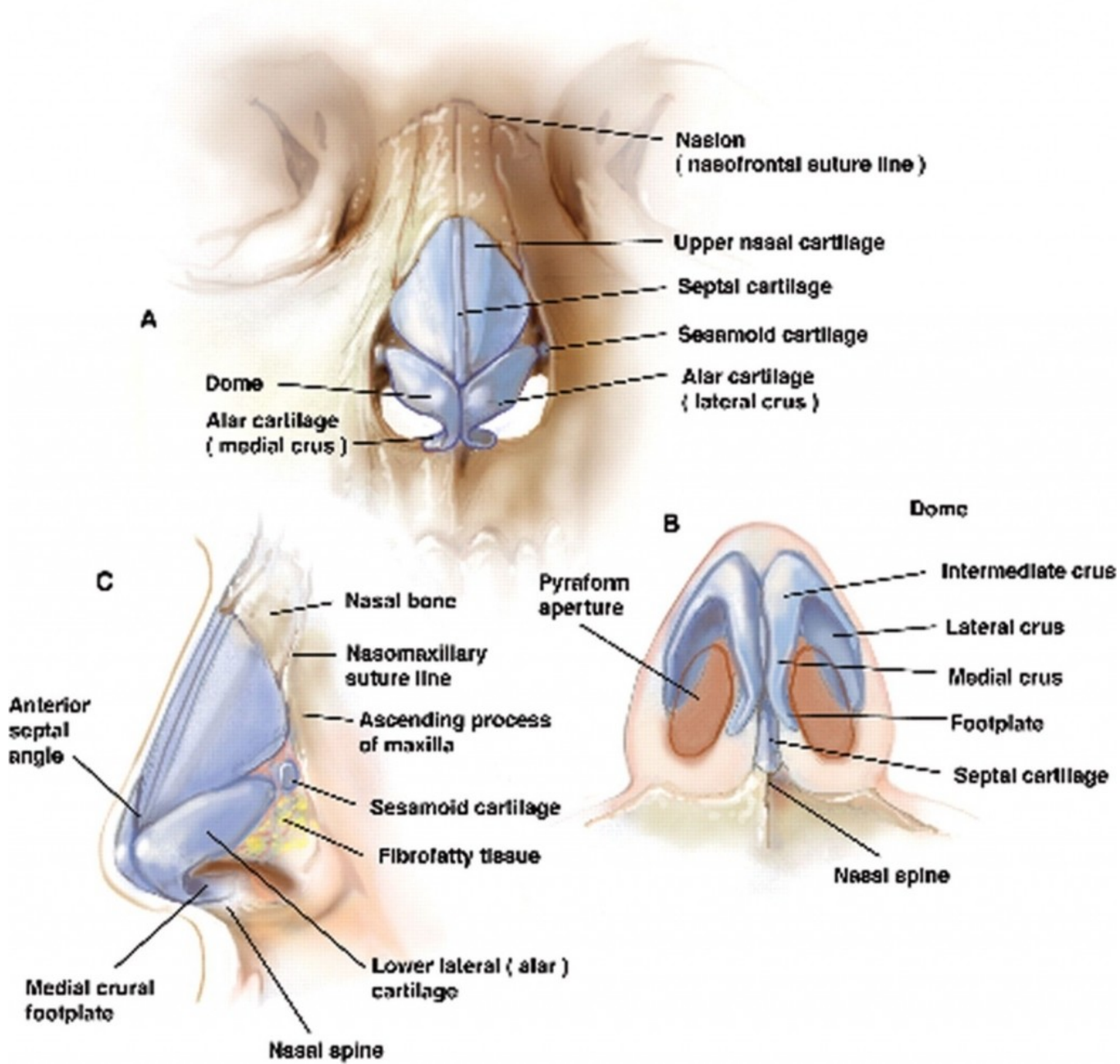
MŠMT
MINISTERSTVO ŠKOLSTVÍ,
MLÁDEŽE A TĚLOVÝCHOVY

Anatomy of external nose

Anterolateral view



Nosní chrupavky



Anatomy

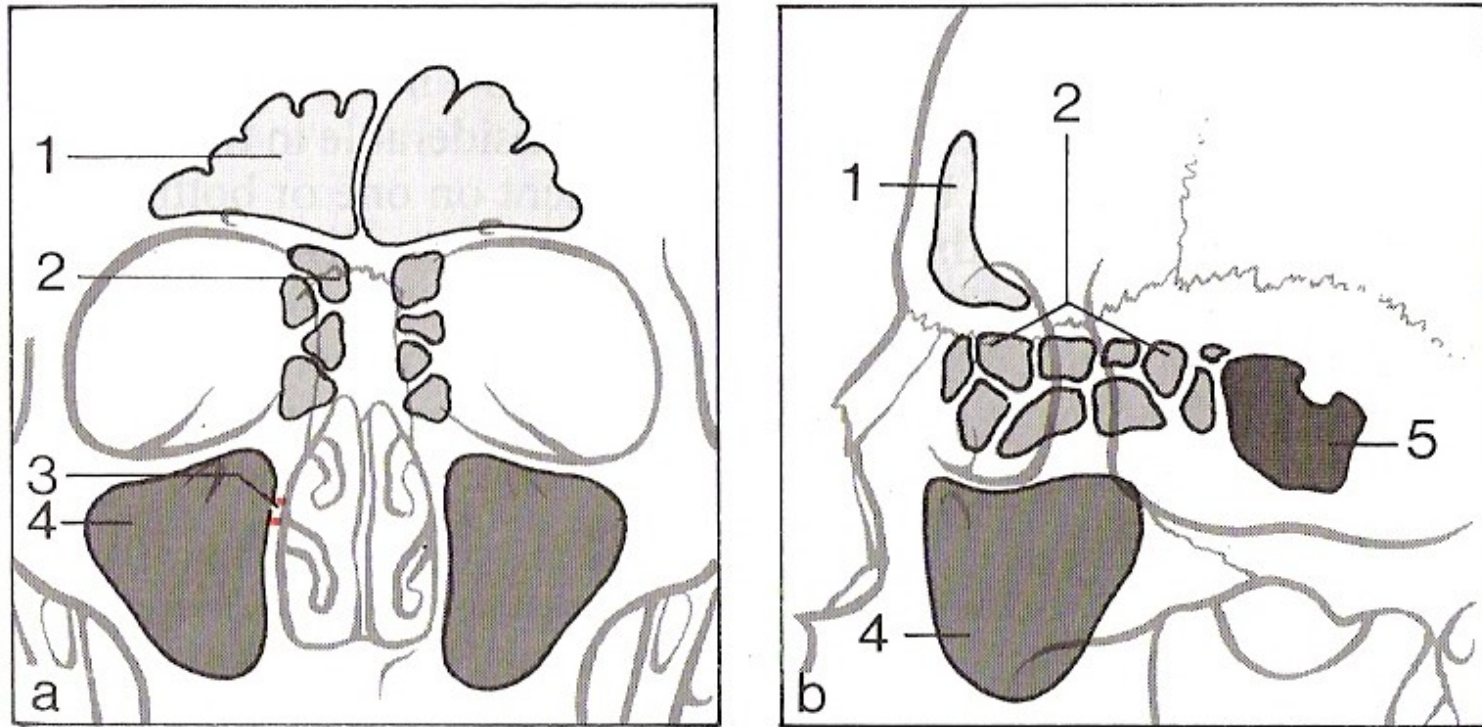


Fig. 2.6a and b Nasal sinuses. a. Frontal section. b. Sagittal section. 1, Frontal sinus; 2, ethmoid sinus; 3, maxillary ostium; 4, antral cavity; 5, sphenoid cavity.

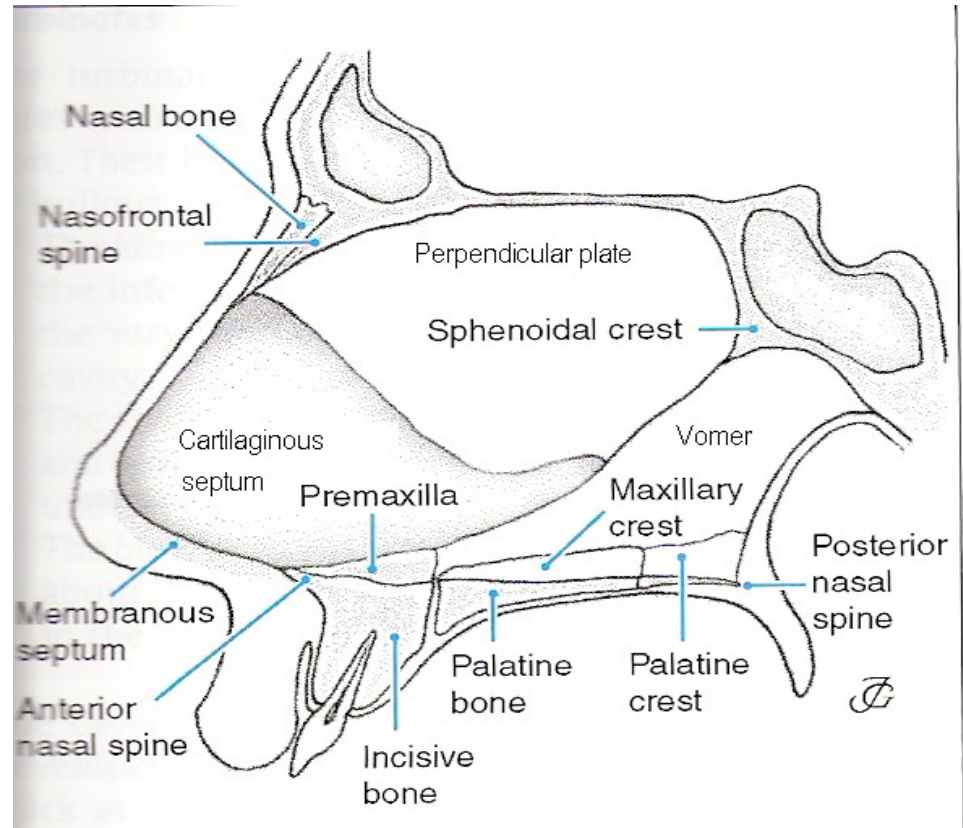


EVROPSKÁ UNIE
Evropské strukturální a investiční fondy
Operační program Výzkum, vývoj a vzdělávání

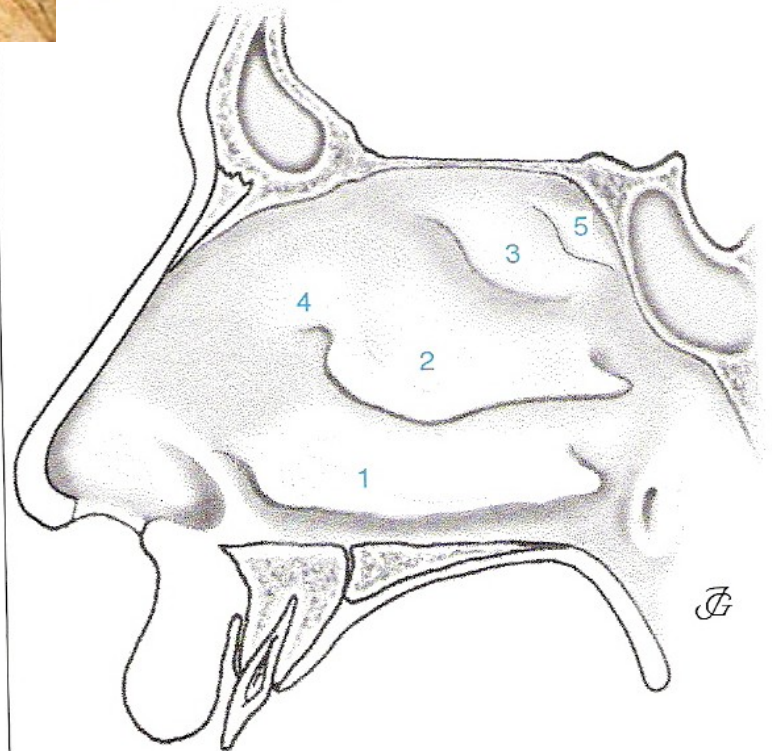
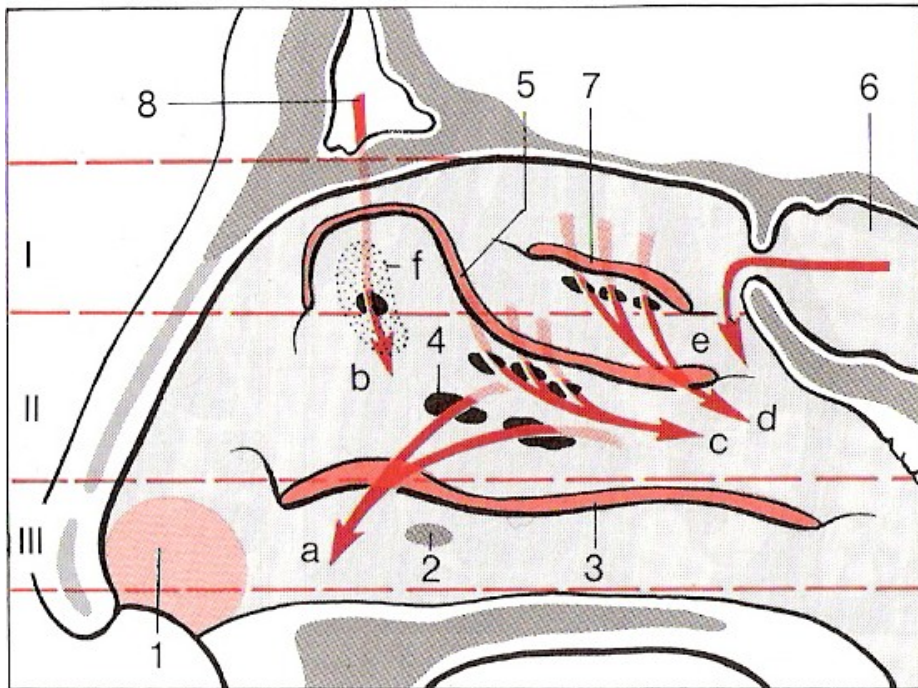
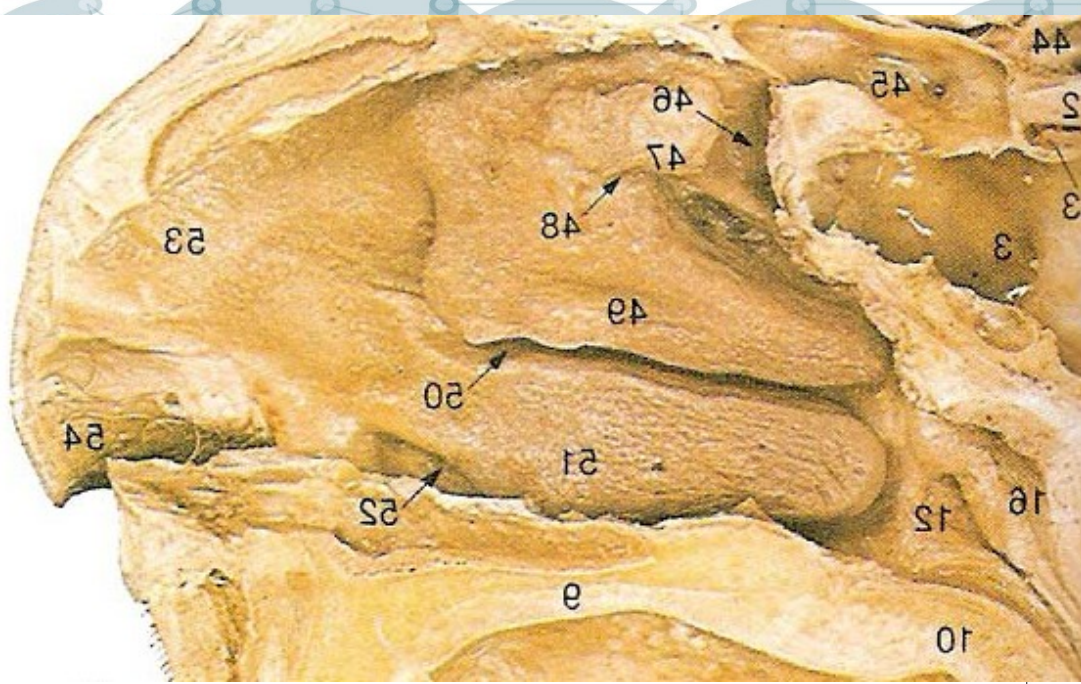
MŠMT
MINISTERSTVO ŠKOLSTVÍ,
MLÁDEŽE A TĚLOVÝCHOVY

Nasal cavity

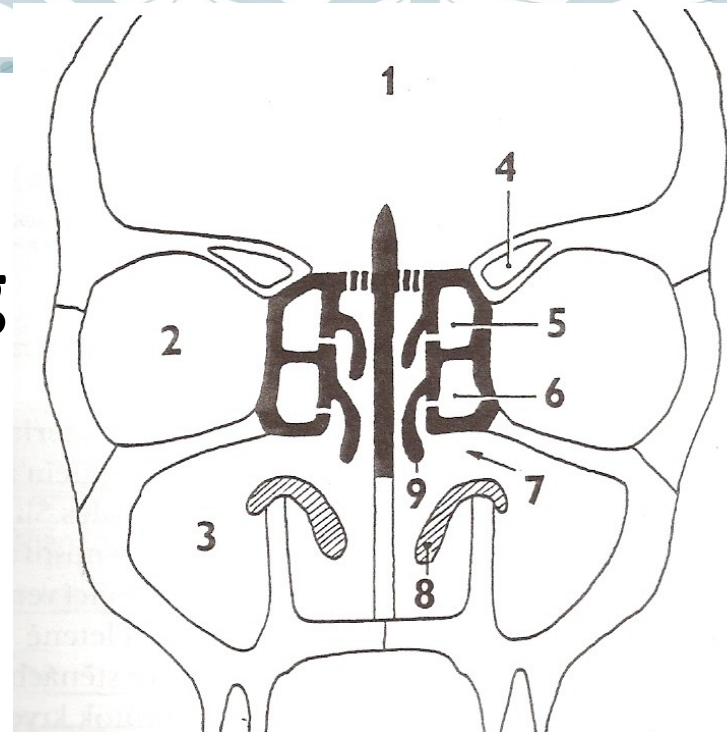
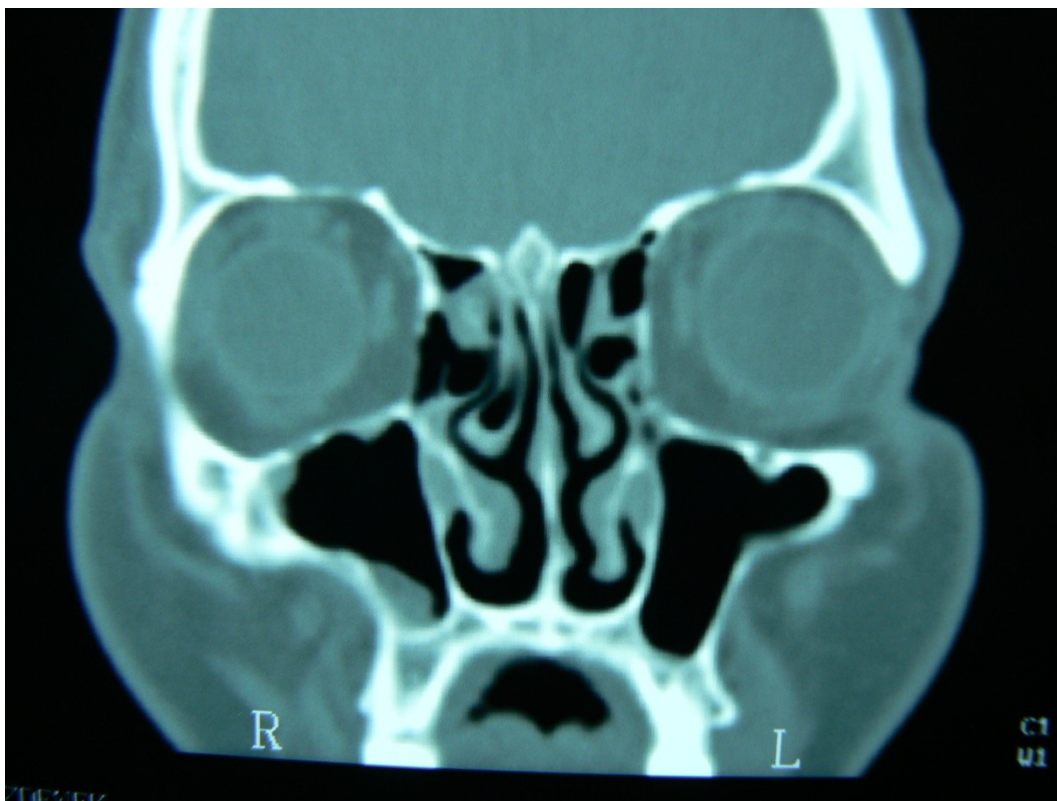- Bony structures:
- os nasale, maxilla, os frontale
- os ethmoidale
- os lacrimale
- vomer
- os palatinum
- os sphenoidale
- concha nasalis



Lateral nasal wall



Relation of paranasal sinuses to surrounding structures

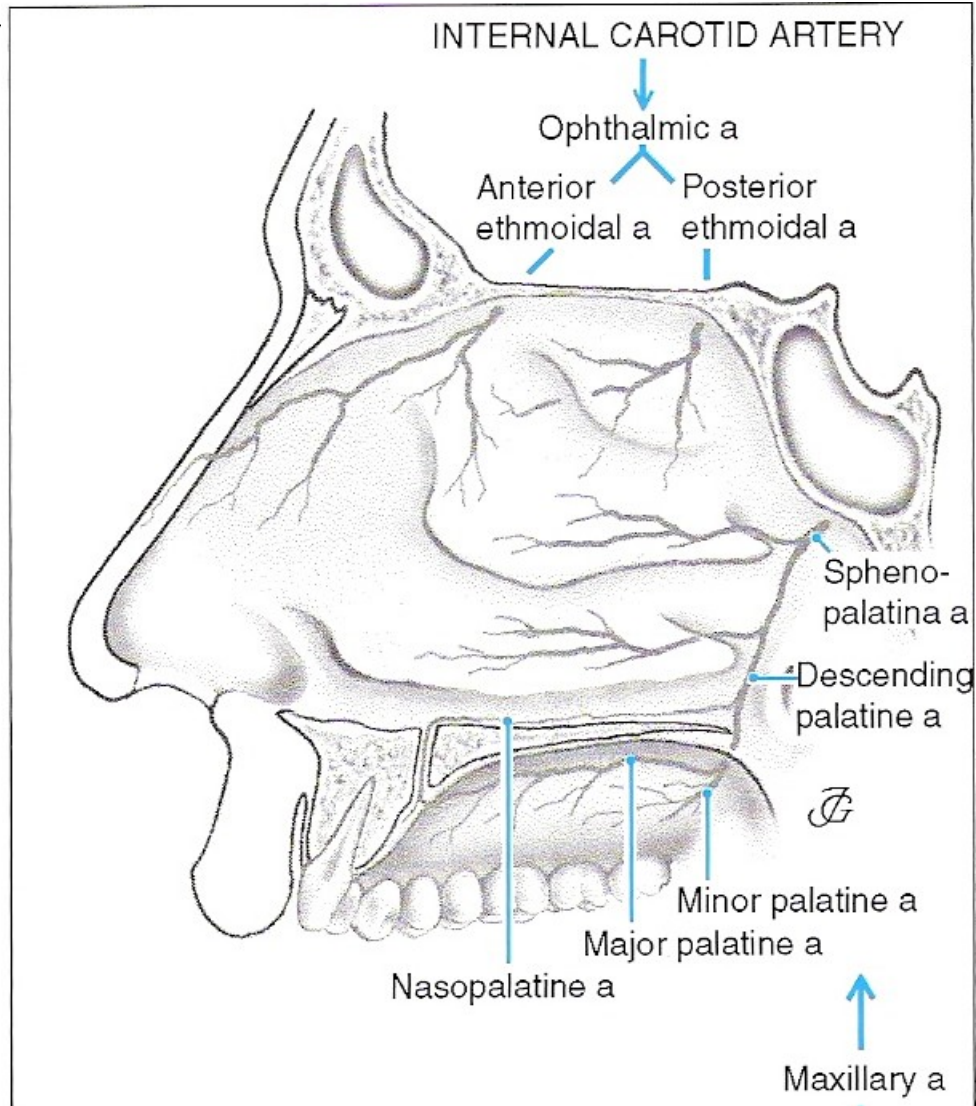
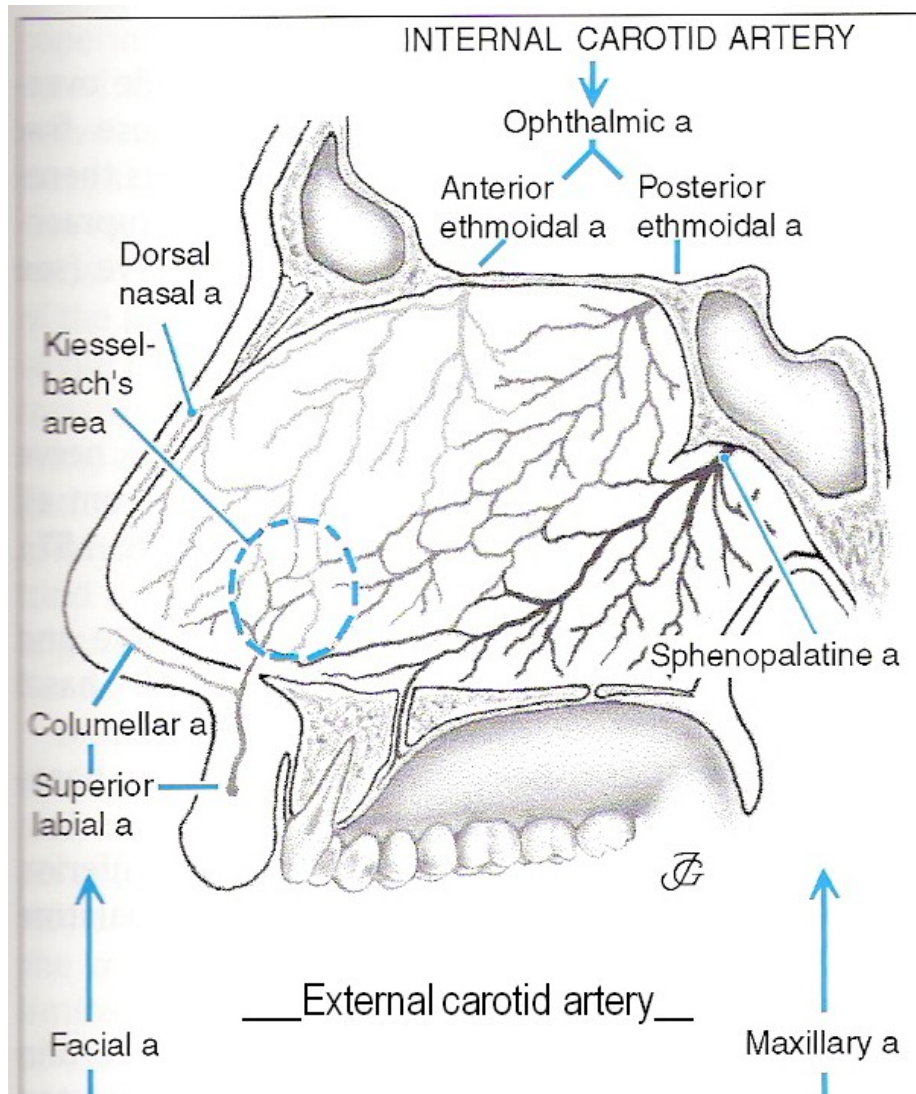


Intracranium

Orbit

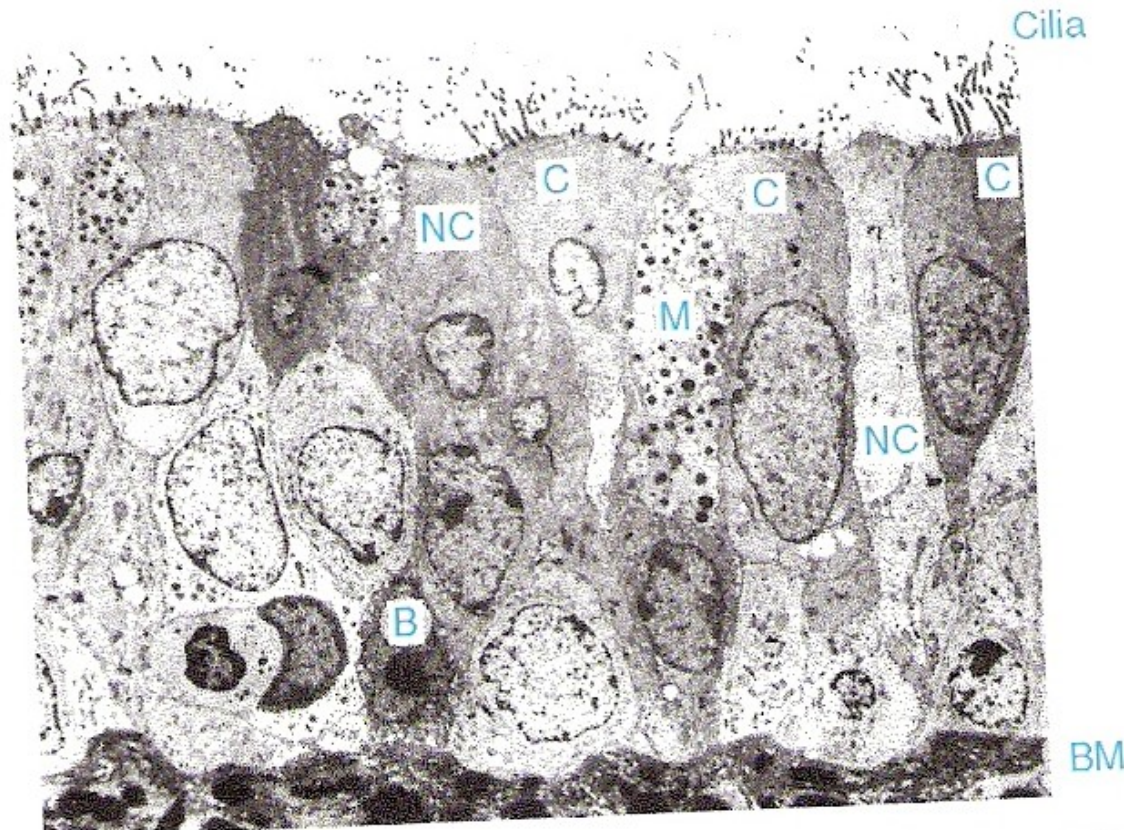


Blood supply



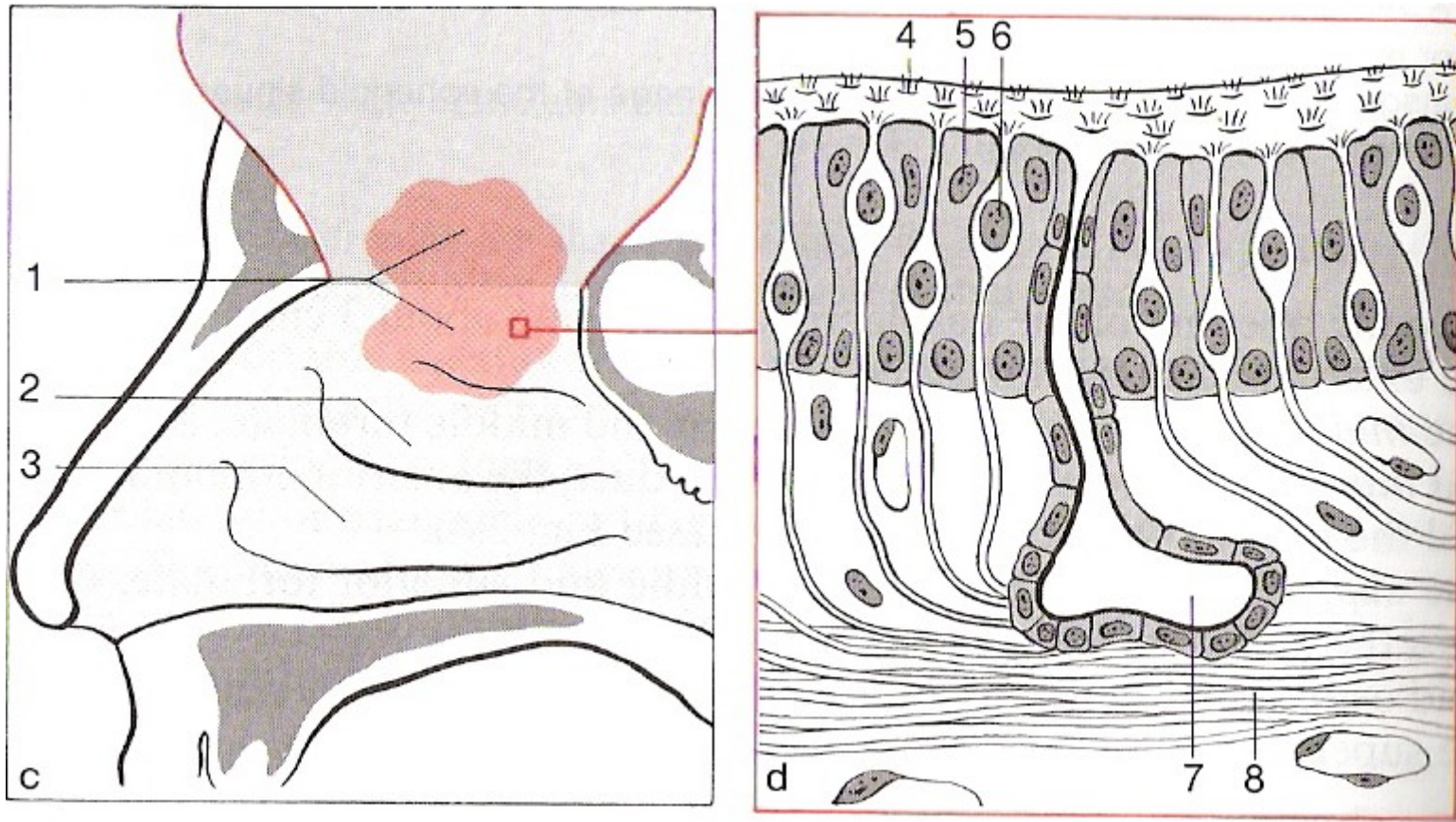
Histology

- Pars respiratoria – cylindrical epithelium with mucous cells



Histology

- Pars olfactoria – olfactory epithelium



Function of the nose

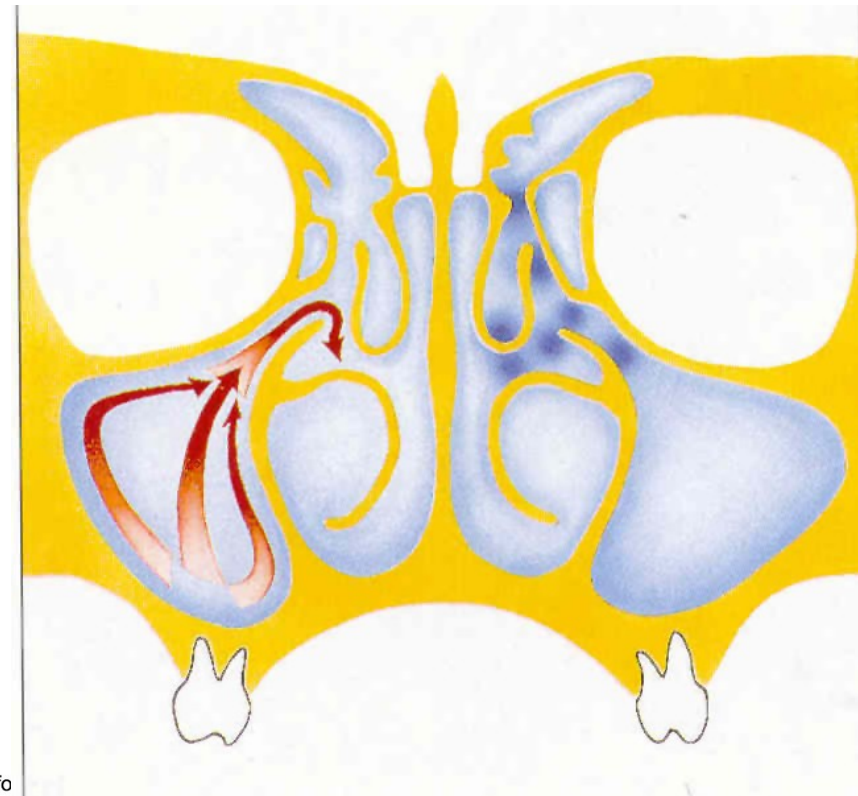
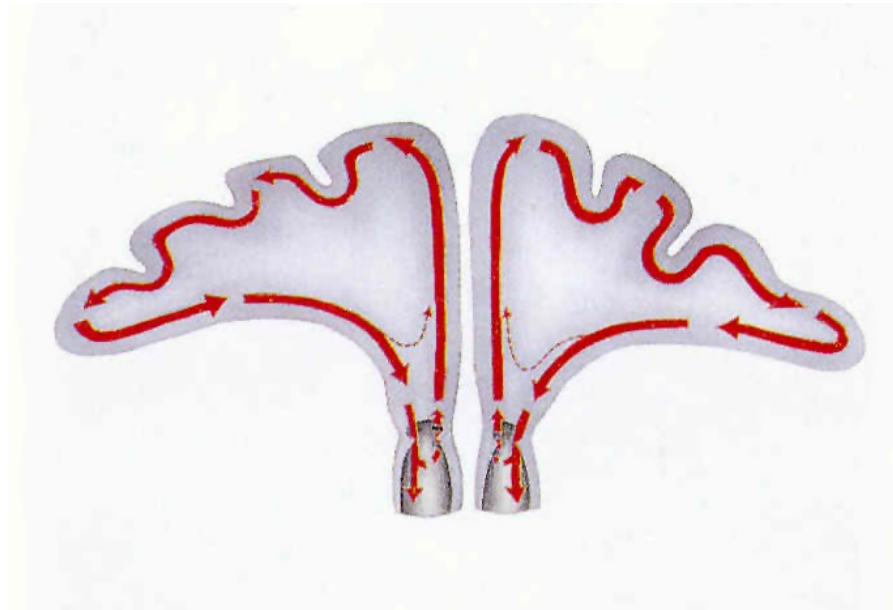- Passageway to the parts of respiratory tract – air moistening and warming
- Defensive function
- Olfaction



EVROPSKÁ UNIE
Evropské strukturální a investiční fondy
Operační program Výzkum, vývoj a vzdělávání

MSMT
MINISTERSTVO ŠKOLSTVÍ,
MLÁDEŽE A TĚLOVÝCHOVY

Mucociliar transport



EVROPSKÁ UNIE
Evropské strukturální a investiční fo
Operační program Výzkum, vývoj a vzdělávání

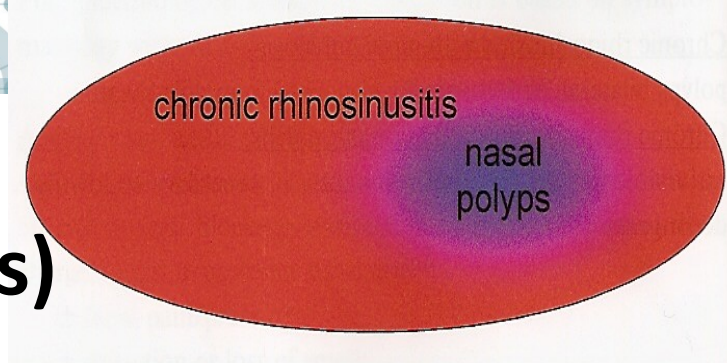
MINISTERSTVO ŠKOLSTVÍ,
MLÁDEŽE A TĚLOVÝCHOVY

Rhinosinusitis and nasal polyposis – european consensus 2007

**European position paper on
rhinosinusitis and nasal polyps
- EP³OS**



Clinical definition of rhinosinusitis (incl. polyposis)



- **Inflammation** of nasal and paranasal cavity characterized by two or more symptoms, one of those is either nasal obstruction or nasal secretion

± pain/pressure in face

± hyposmia/anosmia

and:

- **A) nasal endoscopy with**

- Polyposis and/or nebo

- Mucopurulent secretion in middle nasal meatus or swelling in middle meatus.

and / or

- **Pathological CT scan**

- Mucosal changes in ostiomeatal complex and/or paranasal cavity



Rhinosinusitis

- Acute up to 12 weeks
- Chronic more than 12 weeks



EVROPSKÁ UNIE
Evropské strukturální a investiční fondy
Operační program Výzkum, vývoj a vzdělávání



MINISTERSTVO ŠKOLSTVÍ,
MLÁDEŽE A TĚLOVÝCHOVY



Classification of rhinosinusitis

- Infectious
 - Viral
 - Bacterial
 - Mycotic
- Allergic – necessity of cooperation with allergologist
 - Intermittent
 - Perennial
- Profesional
- Medicamentous
 - Aspirin
 - Other drugs



EVROPSKÁ UNIE
Evropské strukturální a investiční fondy
Operační program Výzkum, vývoj a vzdělávání

MSMT
MINISTERSTVO ŠKOLSTVÍ,
MLÁDEŽE A TĚLOVÝCHOVY

Classification of rhinosinusitis

- Hormonal (pregnancy)
- Other
 - NARES (nonallergic rhinitis with eosinophilia)
 - From irritation
 - Food dependable
 - Emocional
 - Atrofic
- Idiopathic – so called vasomotoric



EVROPSKÁ UNIE
Evropské strukturální a investiční fondy
Operační program Výzkum, vývoj a vzdělávání

MŠMT
MINISTERSTVO ŠKOLSTVÍ,
MLÁDEŽE A TĚLOVÝCHOVY

Investigation procedure

- Patient history
- Rinoscopy
- X ray in acute rhinosinusitis
- CT in chronic- before planned surgery
- MRI suspicion of tumor, of intracranial propagation



EVROPSKÁ UNIE
Evropské strukturální a investiční fondy
Operační program Výzkum, vývoj a vzdělávání

MŠMT
MINISTERSTVO ŠKOLSTVÍ,
MLÁDEŽE A TĚLOVÝCHOVY

Rhinosinusitis

- General diagnostic criteria
 - Purulent outflow
 - Nasal obturation
 - Headache
 - Pressure sensation above the affected sinus
 - Hyposmia, anosmia
 - In acute rhinosinusitis - fever



EVROPSKÁ UNIE
Evropské strukturální a investiční fondy
Operační program Výzkum, vývoj a vzdělávání

MSMT
MINISTERSTVO ŠKOLSTVÍ,
MLÁDEŽE A TĚLOVÝCHOVY

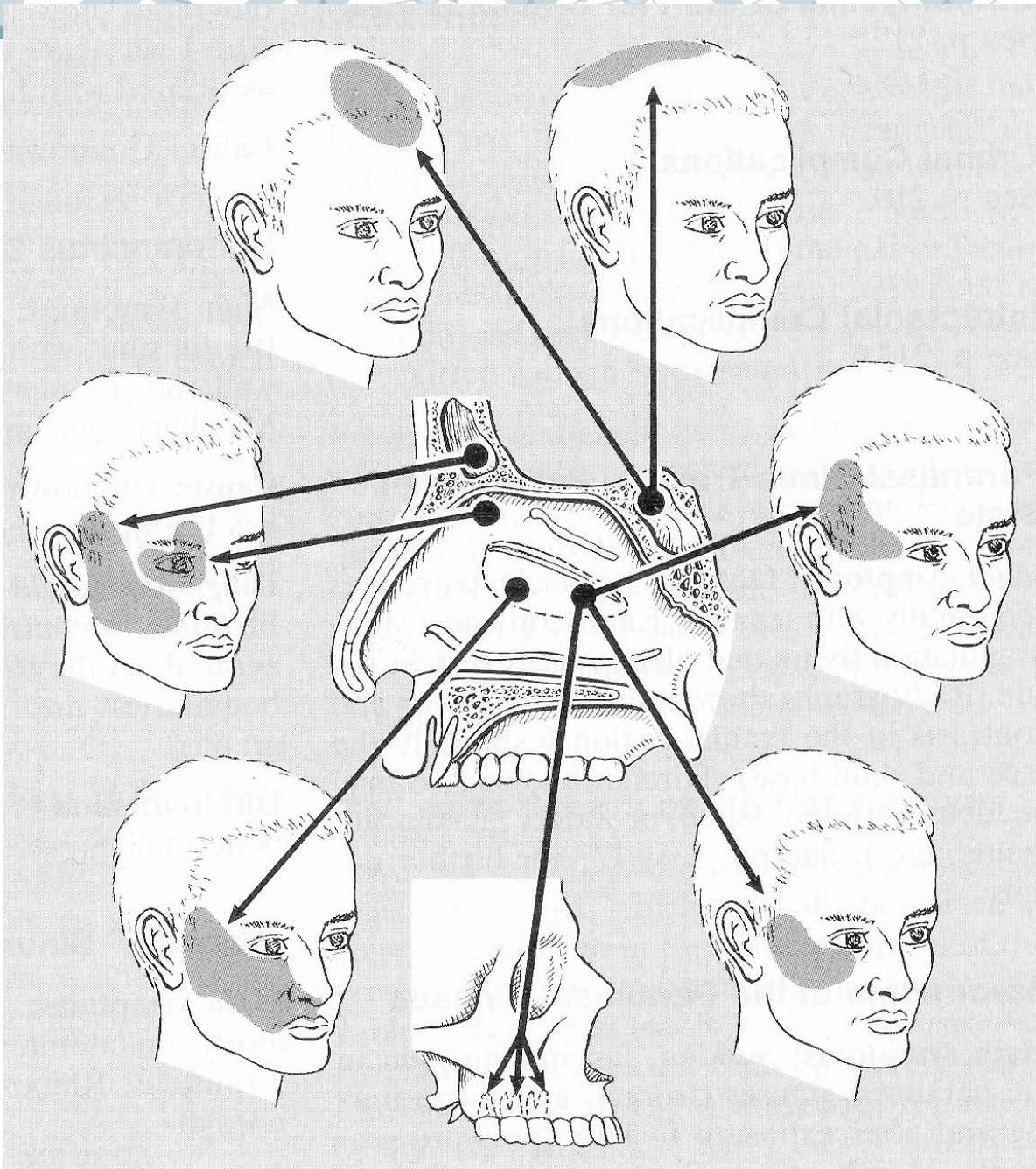
Rhinosinusitis

- Adjacent diagnostic criteria
 - **Fever by chronic sinusitis**
 - Overall sickness
 - Toothache
 - Cough
 - Peevishness by children

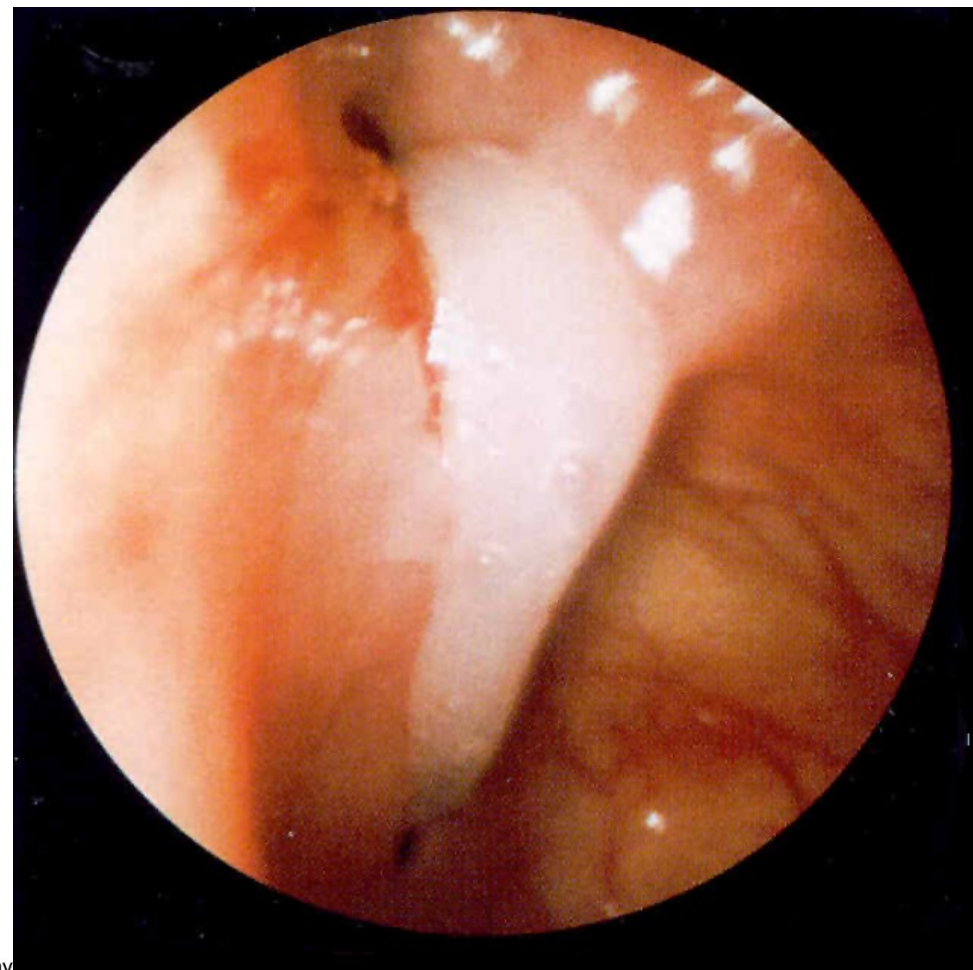
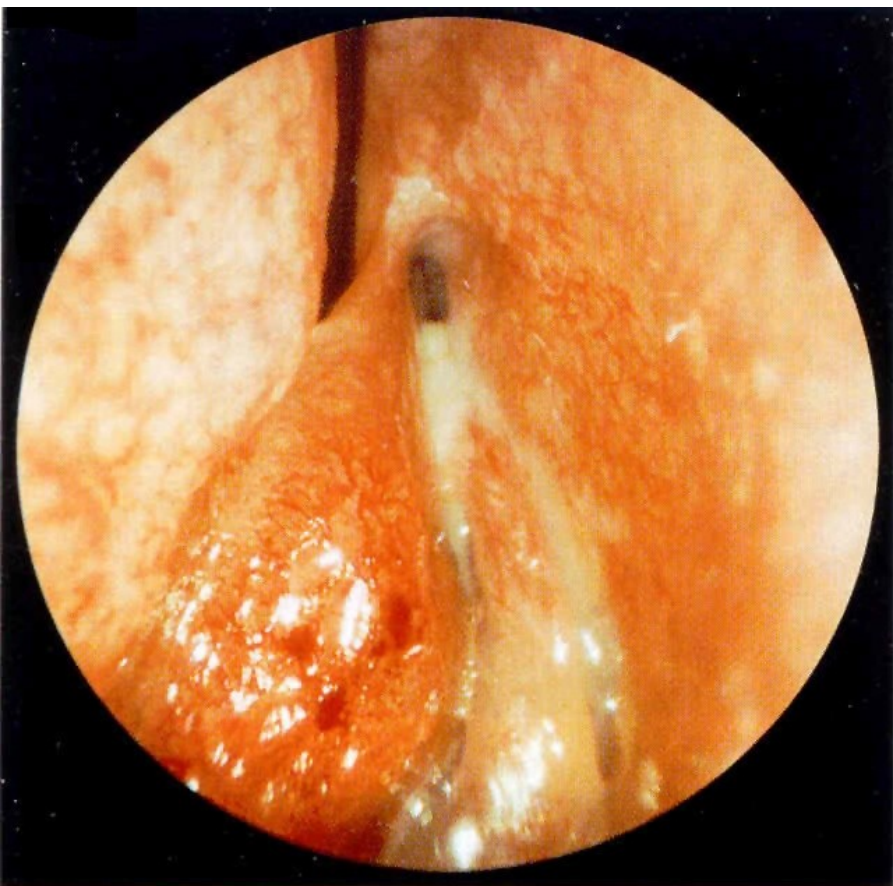


EVROPSKÁ UNIE
Evropské strukturální a investiční fondy
Operační program Výzkum, vývoj a vzdělávání

MSMT
MINISTERSTVO ŠKOLSTVÍ,
MLÁDEŽE A TĚLOVÝCHOVY



Acute rhinosinusitis



EVROPSKÁ UNIE
Evropské strukturální a investiční programy
Operační program Výzkum, vývoj a vzdělávání

MINISTERSTVO ŠKOLSTVÍ,
MLÁDEŽE A TĚLOVÝCHOVY

Therapy of infectious rhinosinusitis

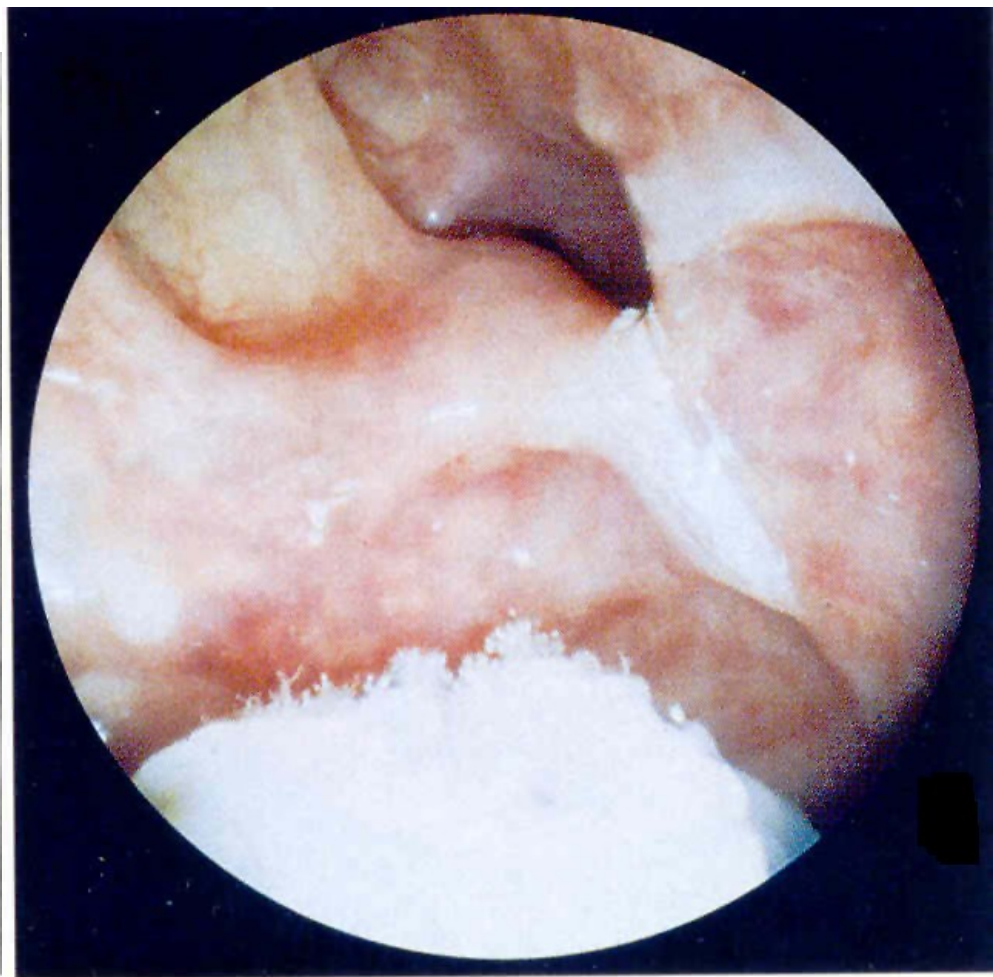
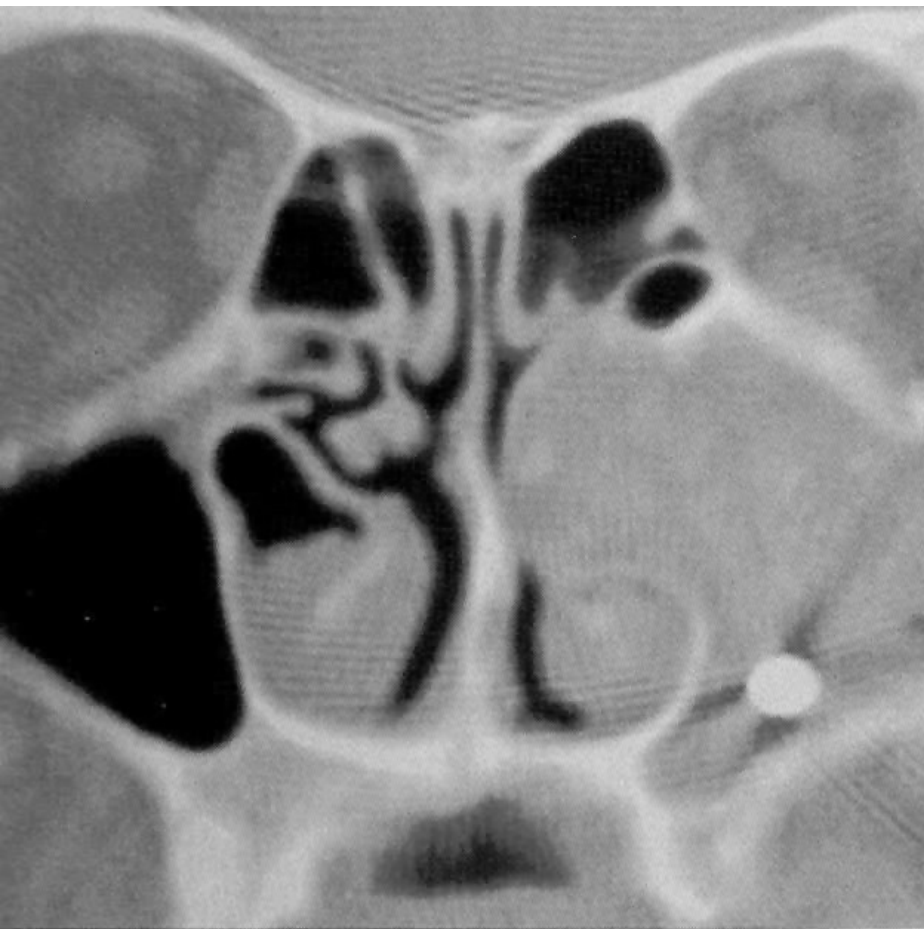- Acute viral symptomatic treatment
- Acute bacterial antibiotics
decongescent drugs
- Mycotic surgery



EVROPSKÁ UNIE
Evropské strukturální a investiční fondy
Operační program Výzkum, vývoj a vzdělávání

MŠMT
MINISTERSTVO ŠKOLSTVÍ,
MLÁDEŽE A TĚLOVÝCHOVY

Mycotic rhinosinusitis



EVROPSKÁ UNIE
Evropské strukturální a investiční fondy
Operační program Výzkum, vývoj a vzdělávání

VM
MINISTERSTVO ŠKOLSTVÍ,
MLÁDEŽE A TĚLOVÝCHOVY

Chronic rhinosinusitis

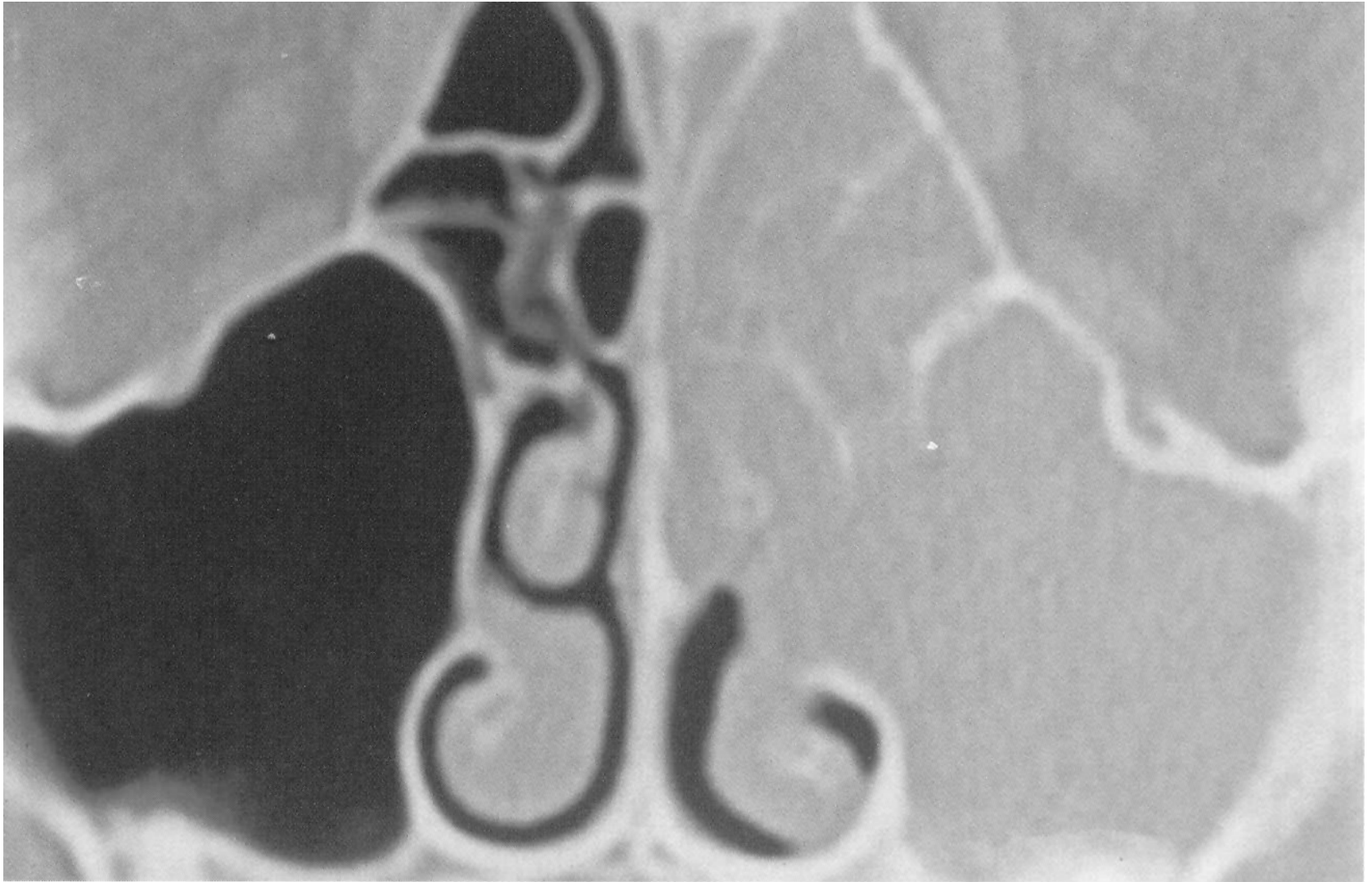- Sinusitis is chronic if 2 general symptoms or 1 general and 2 adjacent symptoms persist for more than 12 weeks.
- Investigation procedure- always endoscopy
- CT scan more often needed, always before surgery



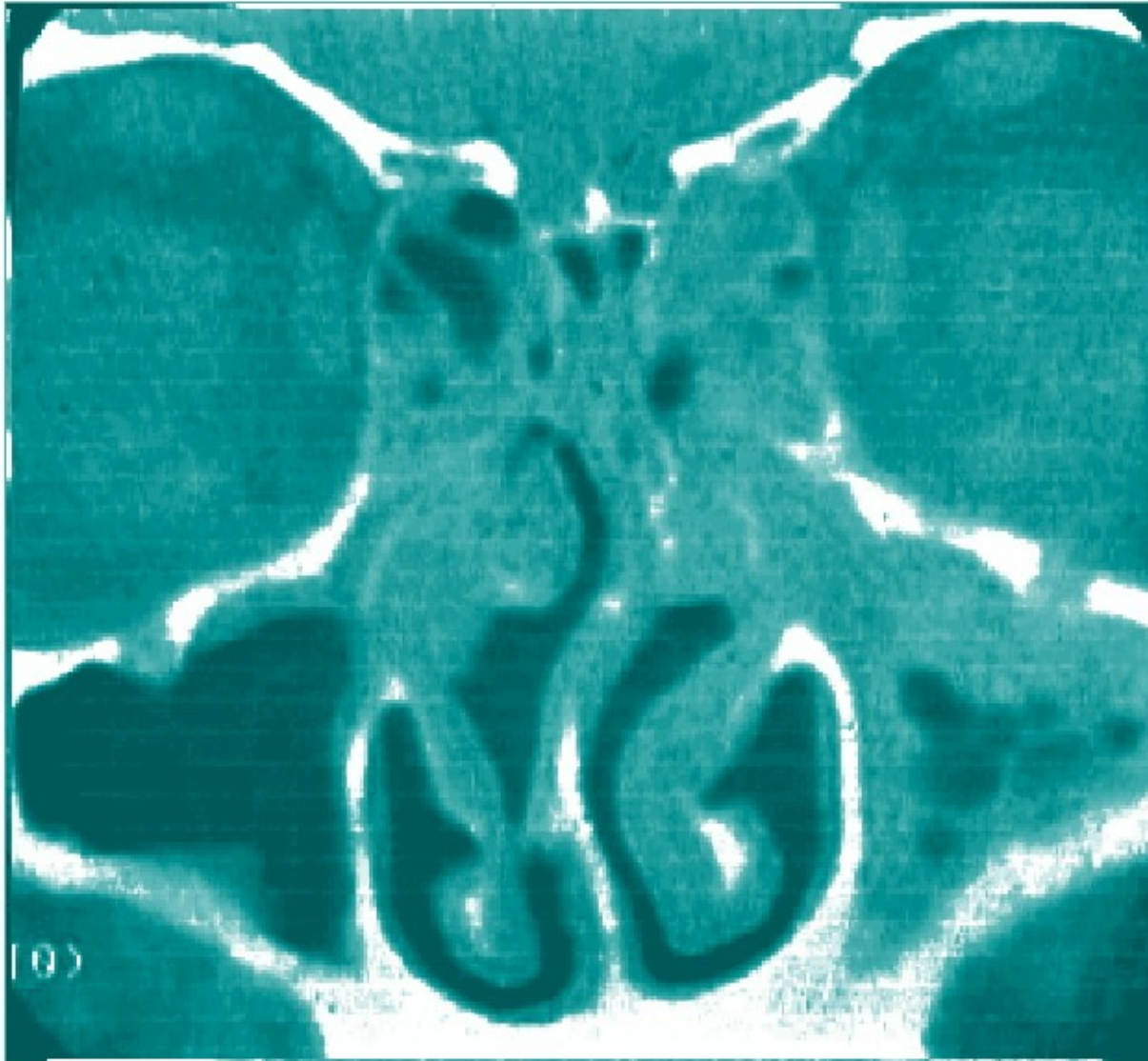
EVROPSKÁ UNIE
Evropské strukturální a investiční fondy
Operační program Výzkum, vývoj a vzdělávání

MSMT
MINISTERSTVO ŠKOLSTVÍ,
MLÁDEŽE A TĚLOVÝCHOVY

Pansinusitis



Pansinusitis



Therapy of chronic rhinosinusitis

- Conservative treatment – topic corticosteroids
- Salinic solutions – Vincentka, Sea water
- In case of allergy- antihistamines – topic, p.o., desensitisation, cooperation with allergologist
- In case of acute exacerbation – specific antibiotic treatment

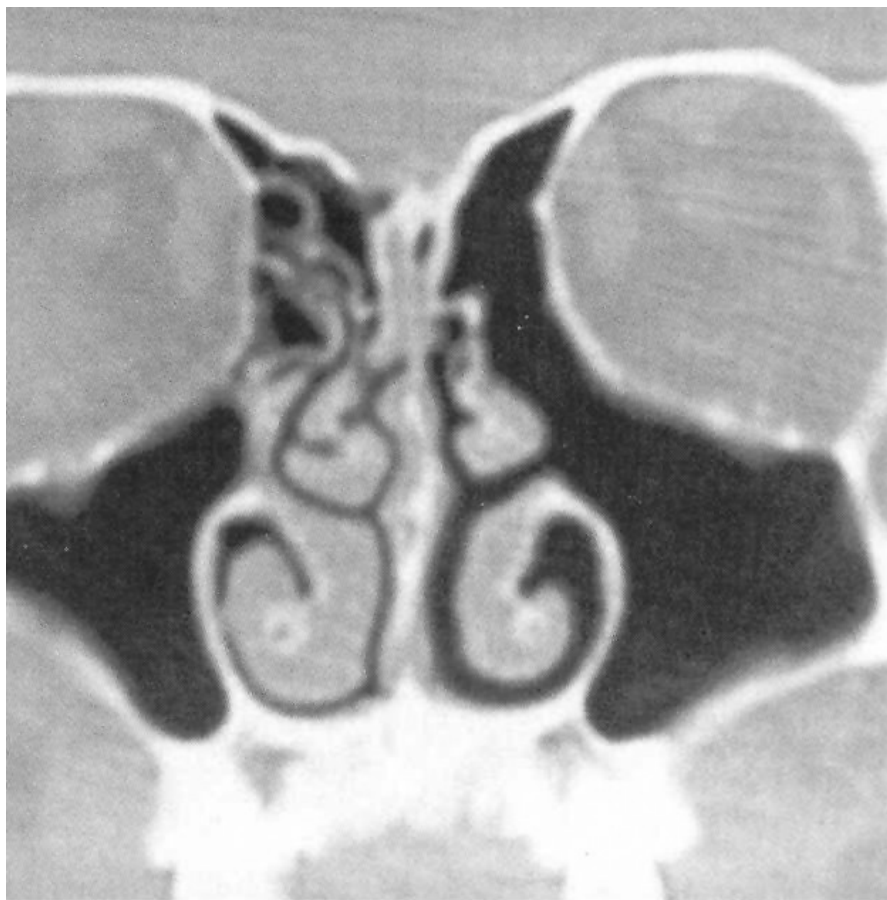


EVROPSKÁ UNIE
Evropské strukturální a investiční fondy
Operační program Výzkum, vývoj a vzdělávání

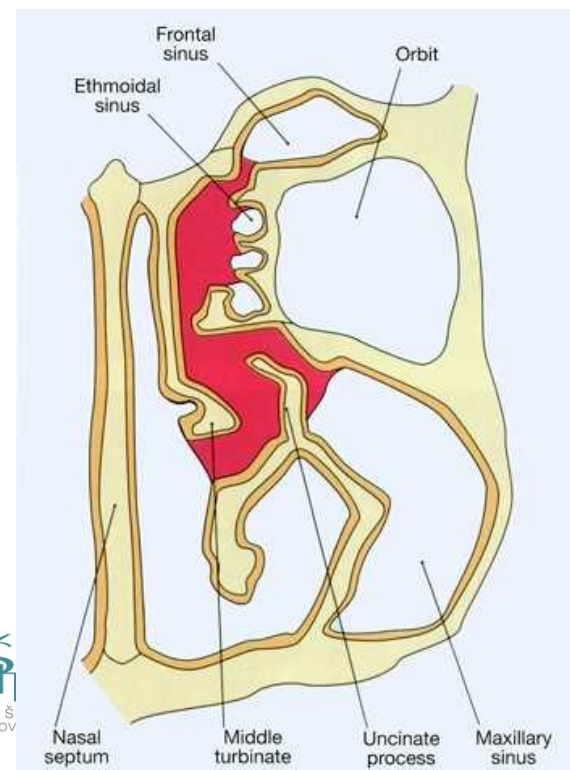


MINISTERSTVO ŠKOLSTVÍ,
MLÁDEŽE A TĚLOVÝCHOVY

Surgical therapy in chronic rhinosinusitis



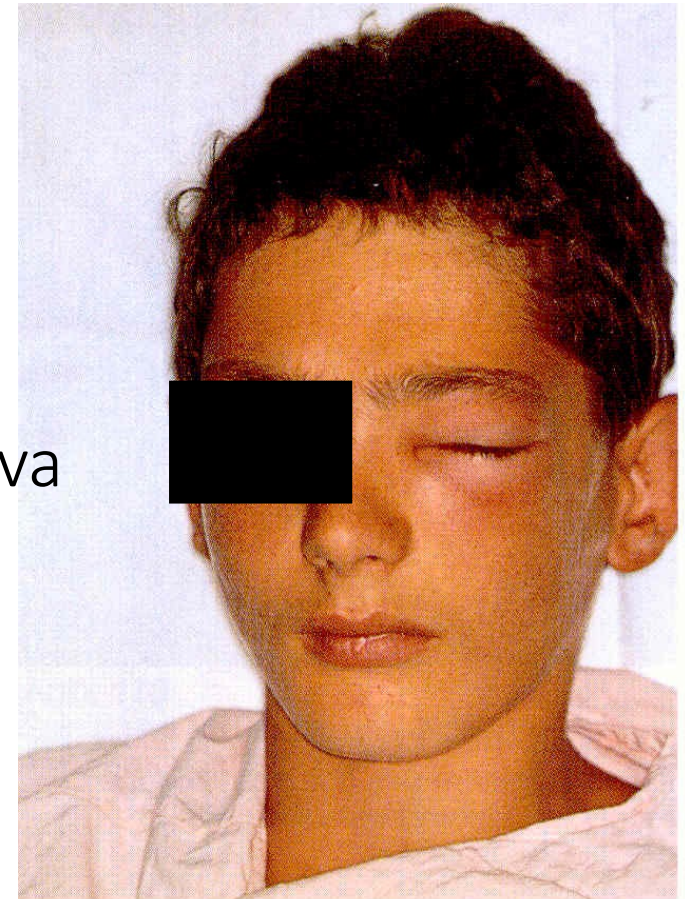- Unsuccessful conservative therapy
- Chronic bacterial sinusitis



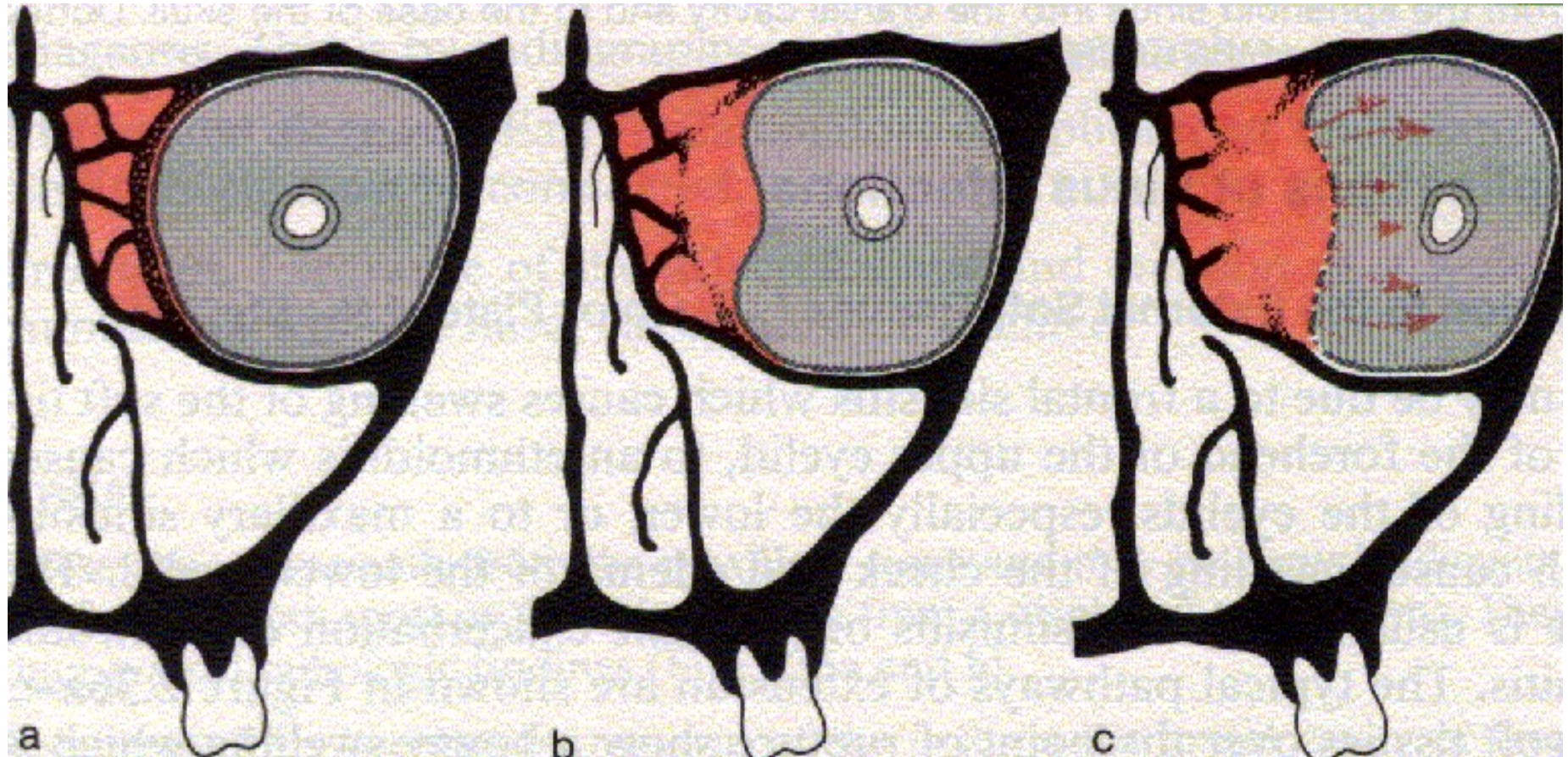
Complication of rhinosinusitis - orbital

- Orbitocelulitis
- Periorbital abscess
- Orbital abscess
- Trombosis of cavernous sinus

- Impaired mobility of eye, protrusion, chemosis of conjunctiva
- Intravenous ATB therapy
- Surgical treatment
- **RISK of LOSS of VISION!**



Orbital infectious complications of sinusitis



EVROPSKÁ UNIE
Evropské strukturální a investiční fondy
Operační program Výzkum, vývoj a vzdělávání

MŠMT
MINISTERSTVO ŠKOLSTVÍ,
MLÁDEŽE A TĚLOVÝCHOVY

Complication of rhinosinusitis - intracranial

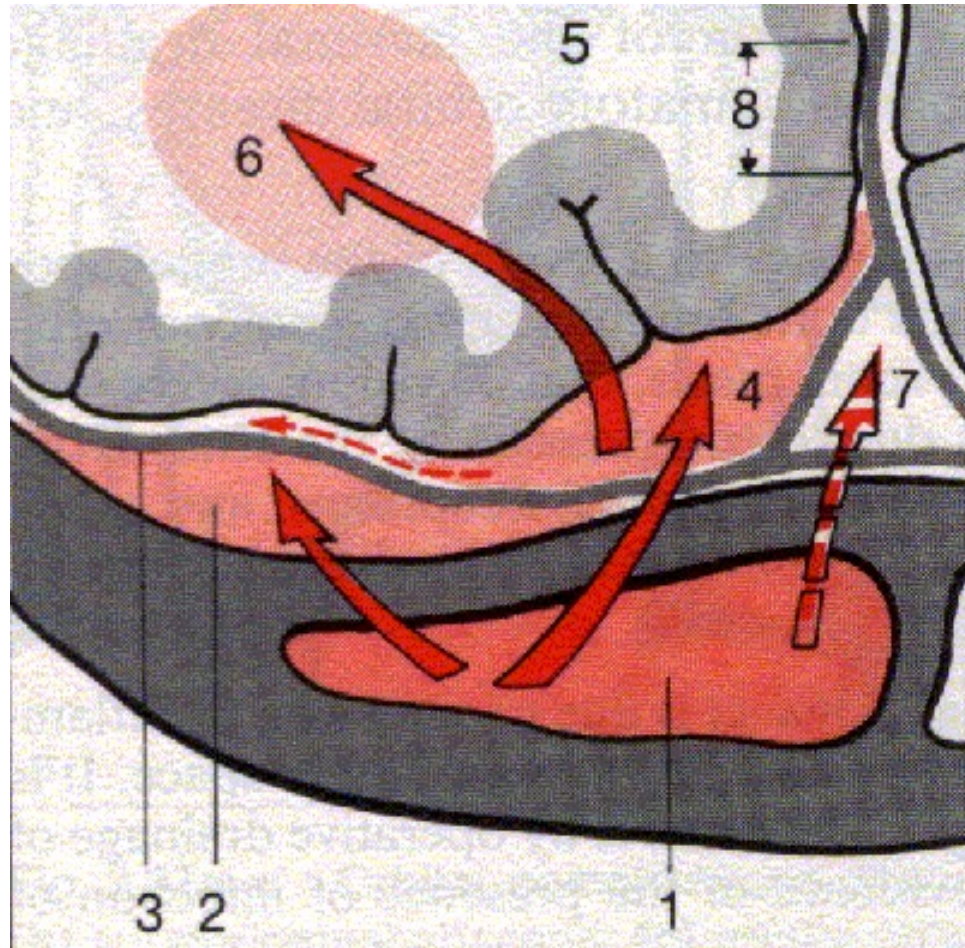
- Epidural abscess
- Subdural empyema
- Meningitis
- Brain abscess
- Trombosis of cavernous sinus or other sinuses
- Headache, meningeal symptoms, high intracranial pressure, other neurological symptoms



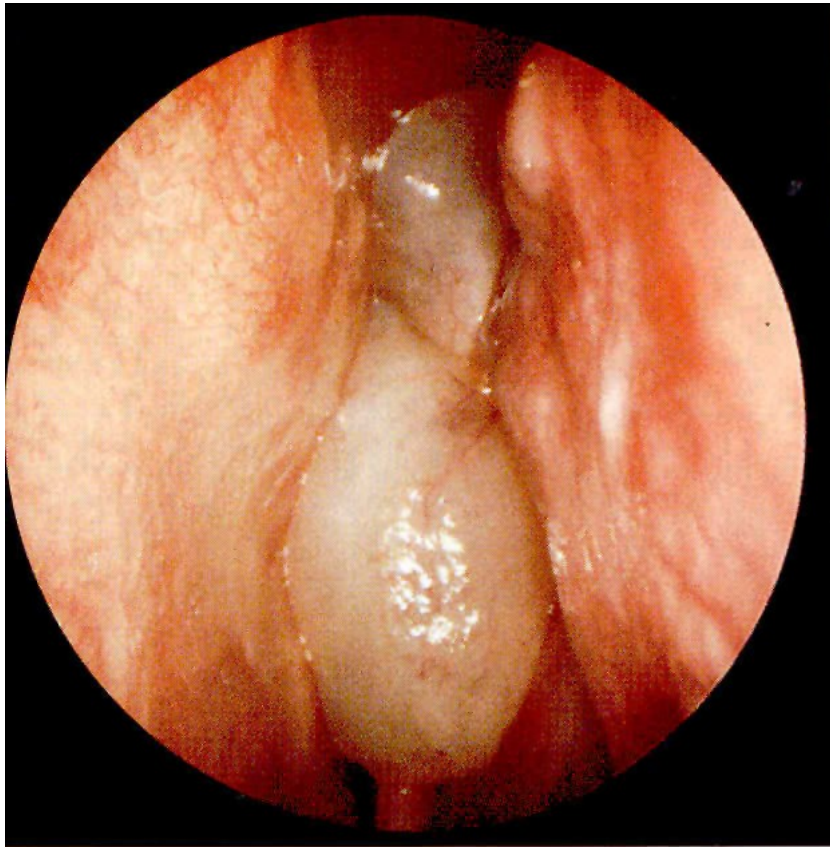
EVROPSKÁ UNIE
Evropské strukturální a investiční fondy
Operační program Výzkum, vývoj a vzdělávání

MSMT
MINISTERSTVO ŠKOLSTVÍ,
MLÁDEŽE A TĚLOVÝCHOVY

Intracranial infectious complications of sinusitis



Chronic rhinosinusitis with nasal polyposis



White pediculate mucosal formation

- Not a tumor
- Polyposis in cca 1% of population
- Multifactorial etiology
- Pathogenesis unknown (inflammation, allergy, genetic predisposition)



EVROPSKÁ UNIE
Evropské strukturální a investiční fondy
Operační program Výzkum, vývoj a vzdělávání

MŠMT
MINISTERSTVO ŠKOLSTVÍ,
MLÁDEŽE A TĚLOVÝCHOVY

Polyposis

- Alergic rhinitis 1-5%
- Aspirin intolerance 40-72%
- Cystic fibrosis 50%
- Astma allergic 7- 10%
- nonallergic 3- 21%
- Chronic rhinosinusitis 5-15%



EVROPSKÁ UNIE
Evropské strukturální a investiční fondy
Operační program Výzkum, vývoj a vzdělávání



MINISTERSTVO ŠKOLSTVÍ,
MLÁDEŽE A TĚLOVÝCHOVY

Clinical classification

- I. Antrochoanal polyp
- II. Big isolated polyps
- III. Polyposis connected with rinosinusitis, low level of eosinophils
- IV. Polyposis connected with rinosinusitis, high level of eosinophils
- V. Polyposis in other diseases

(Prof. Stammberger)

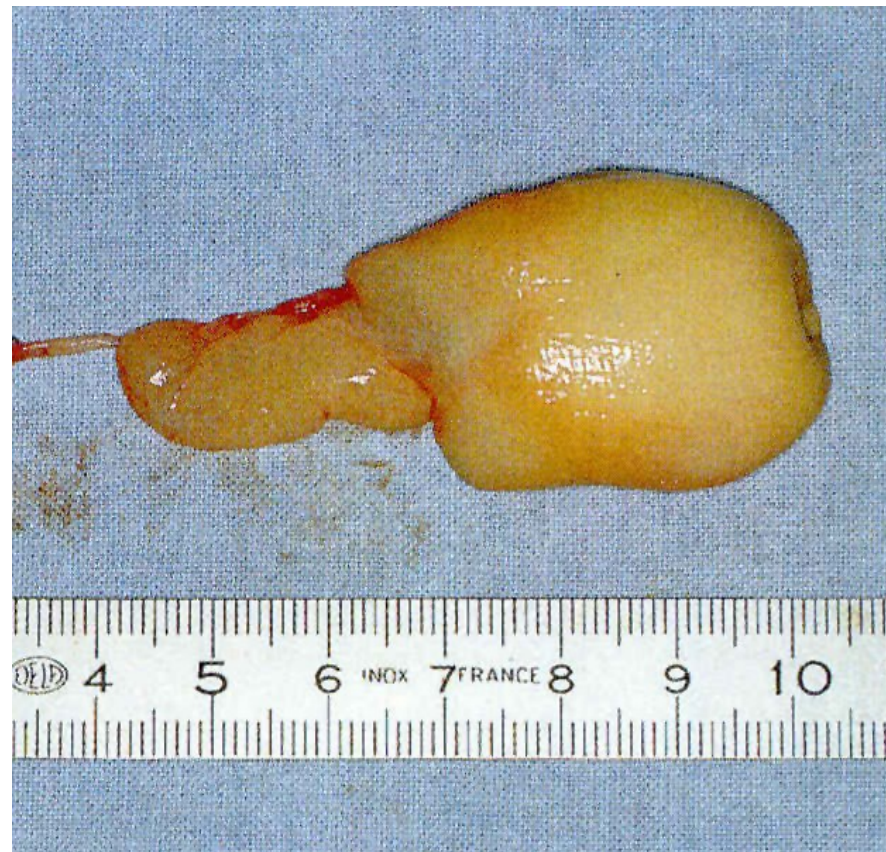
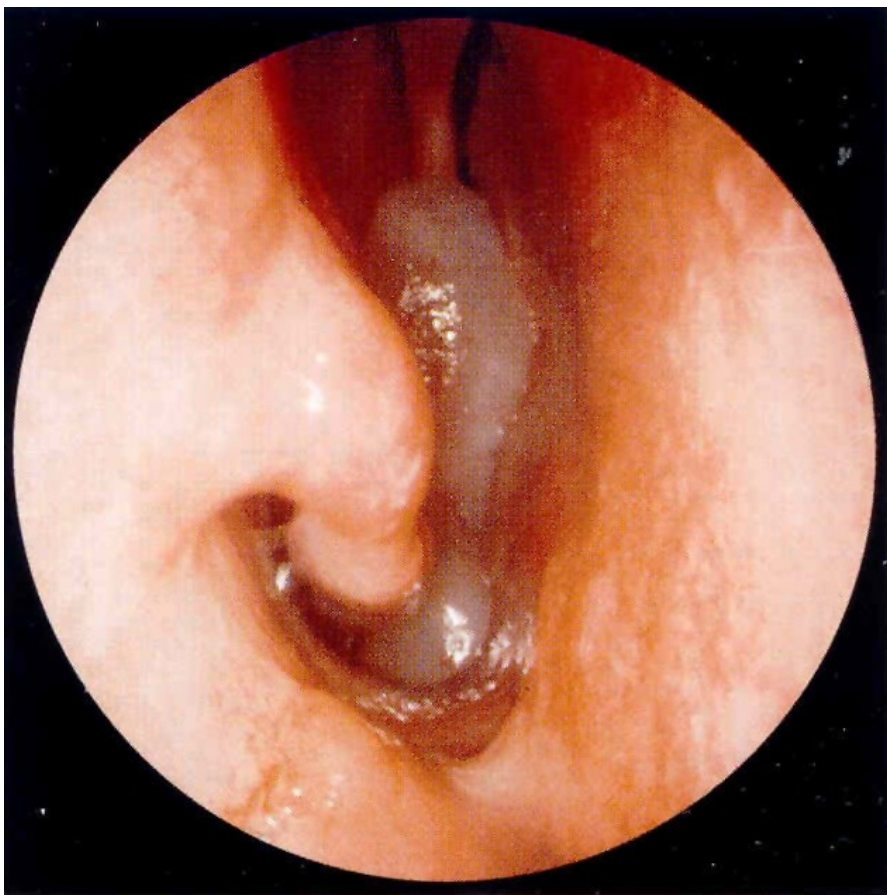


EVROPSKÁ UNIE
Evropské strukturální a investiční fondy
Operační program Výzkum, vývoj a vzdělávání



MINISTERSTVO ŠKOLSTVÍ,
MLÁDEŽE A TĚLOVÝCHOVY

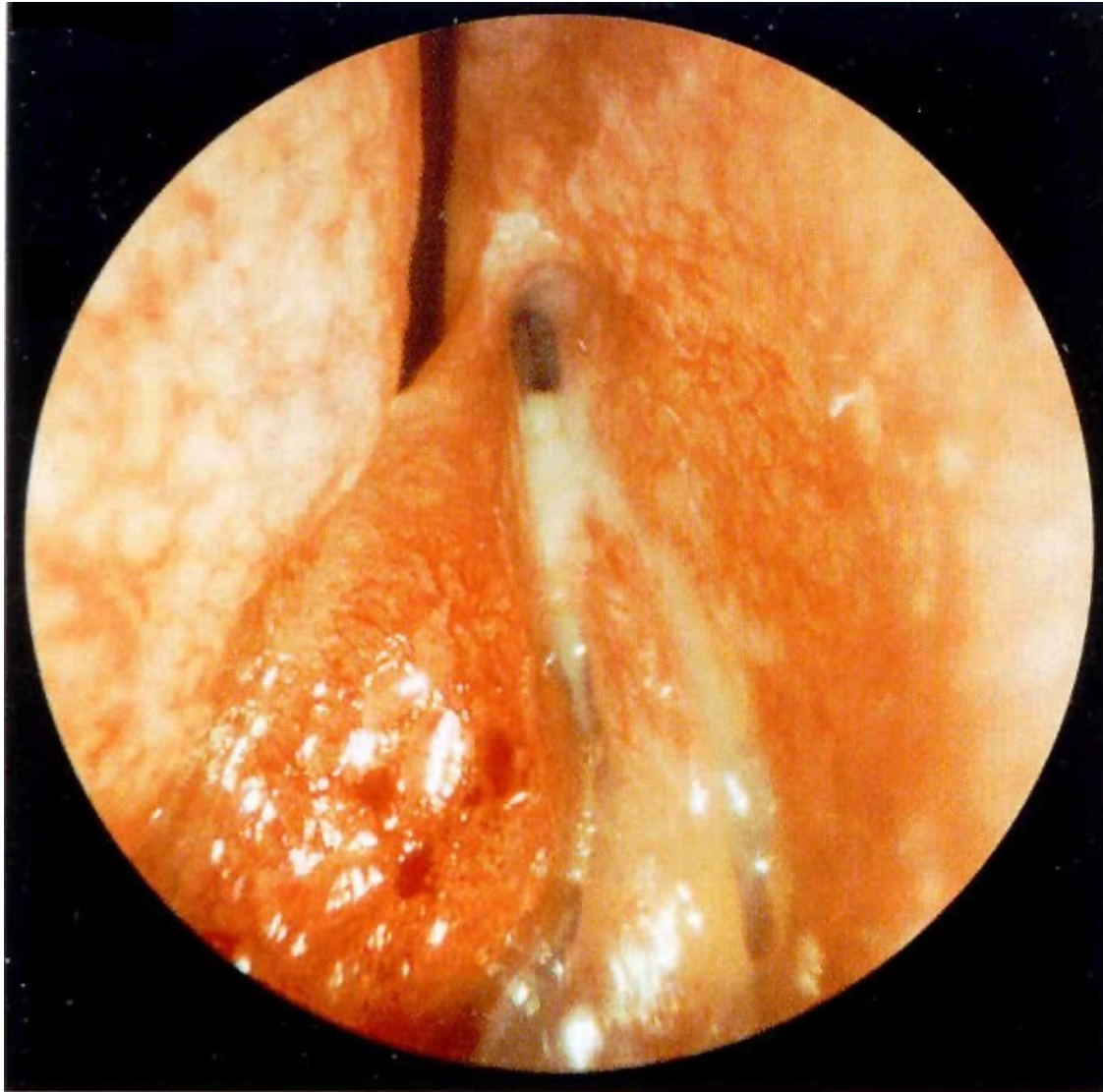
Antrochoanal polyp



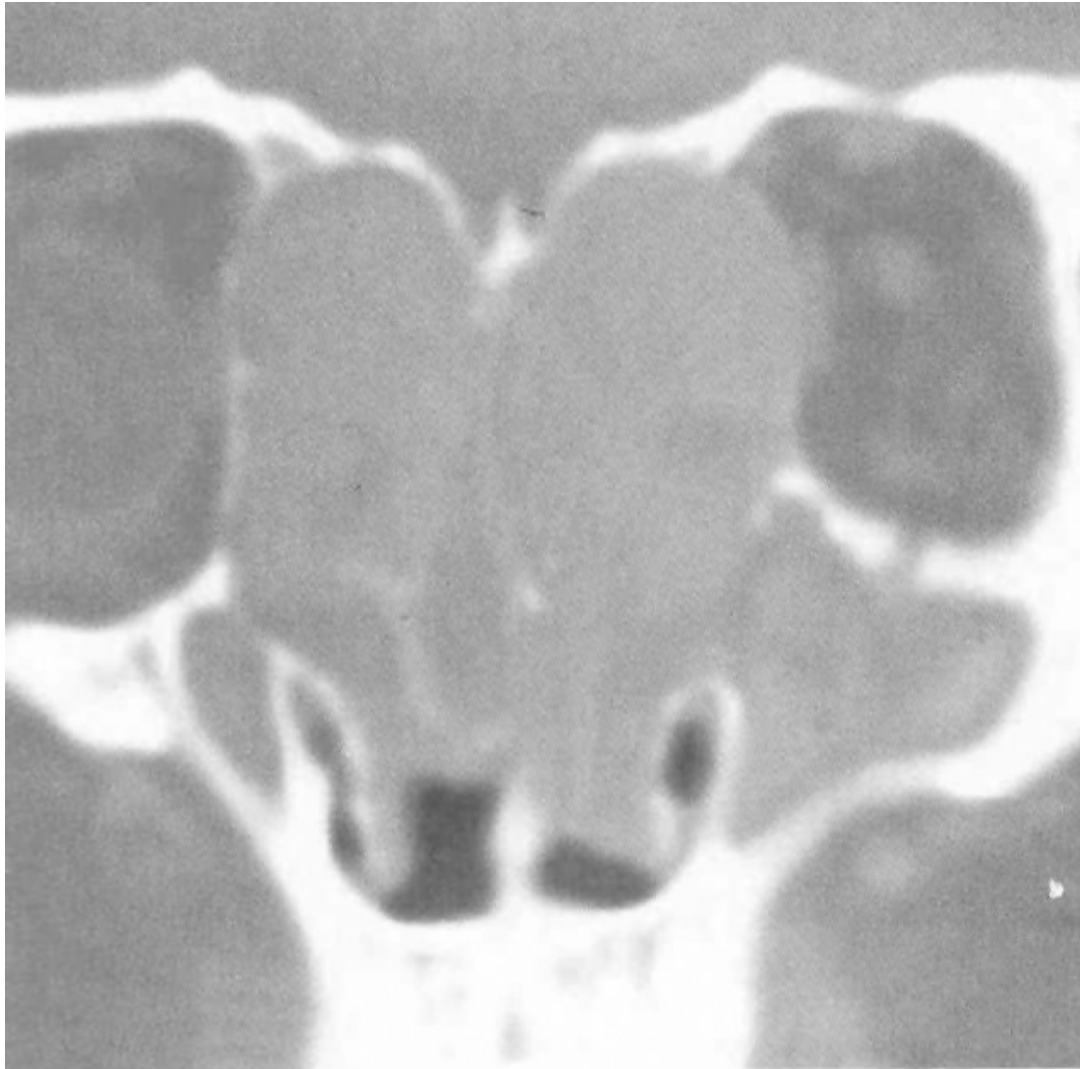EVROPSKÁ UNIE
Evropské strukturální a investiční fondy
Operační program Výzkum, vývoj a vzdělávání

MŠMT
MINISTERSTVO ŠKOLSTVÍ,
MLÁDEŽE A TĚLOVÝCHOVY

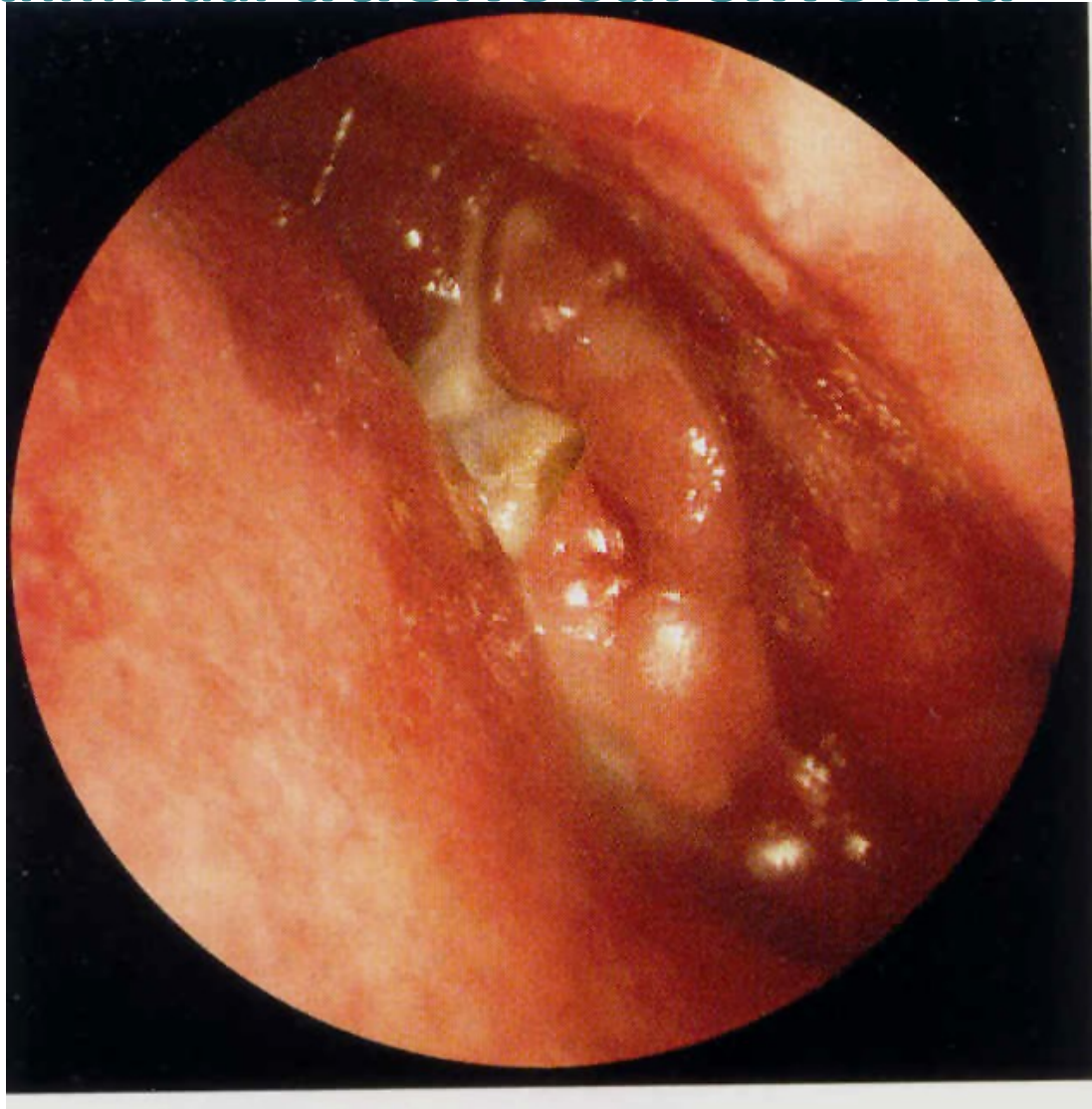
Rhinosinusitis with polyposis



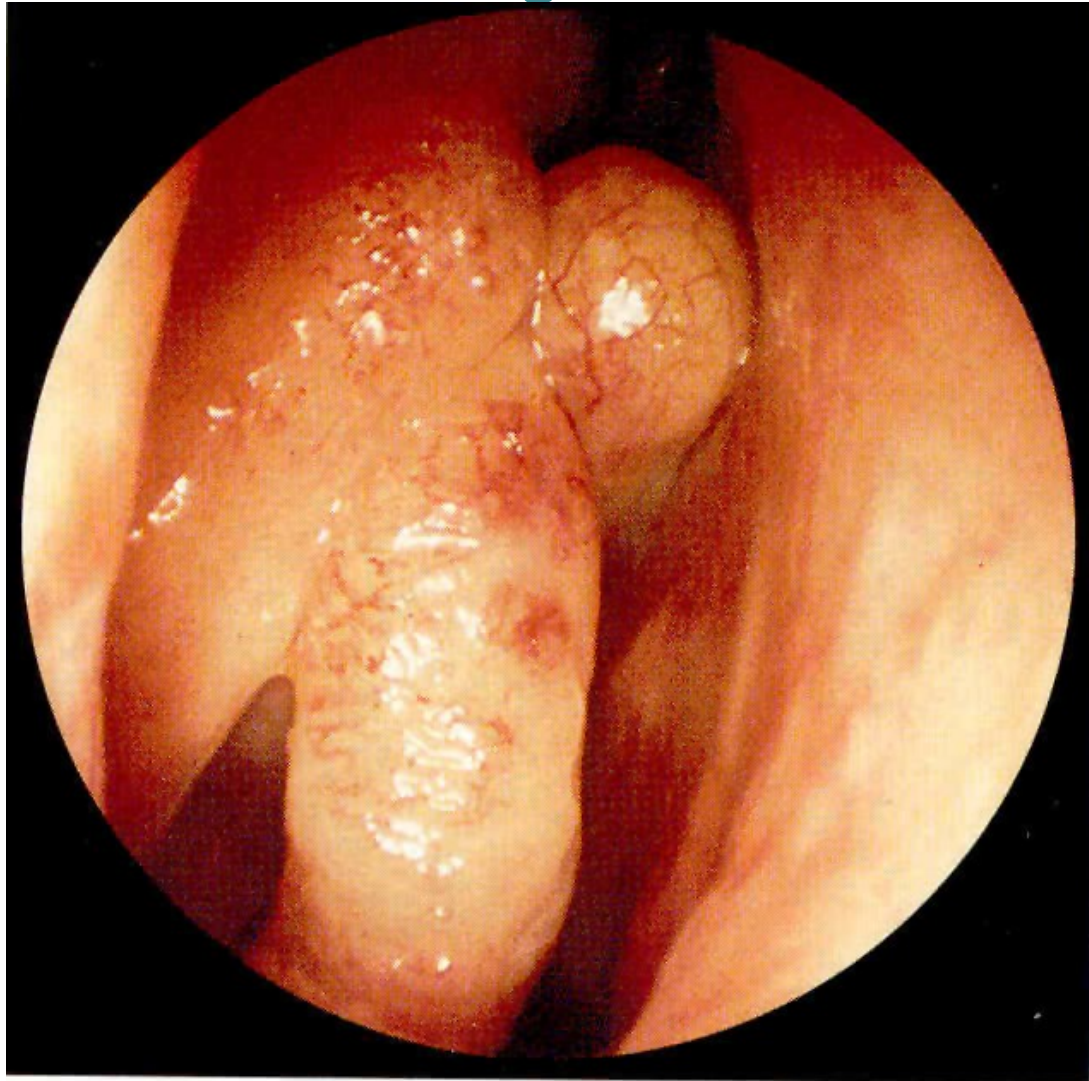
CT scan - polyposis



Ethmoidal adenocarcinoma



Meningocele



Treatment aims

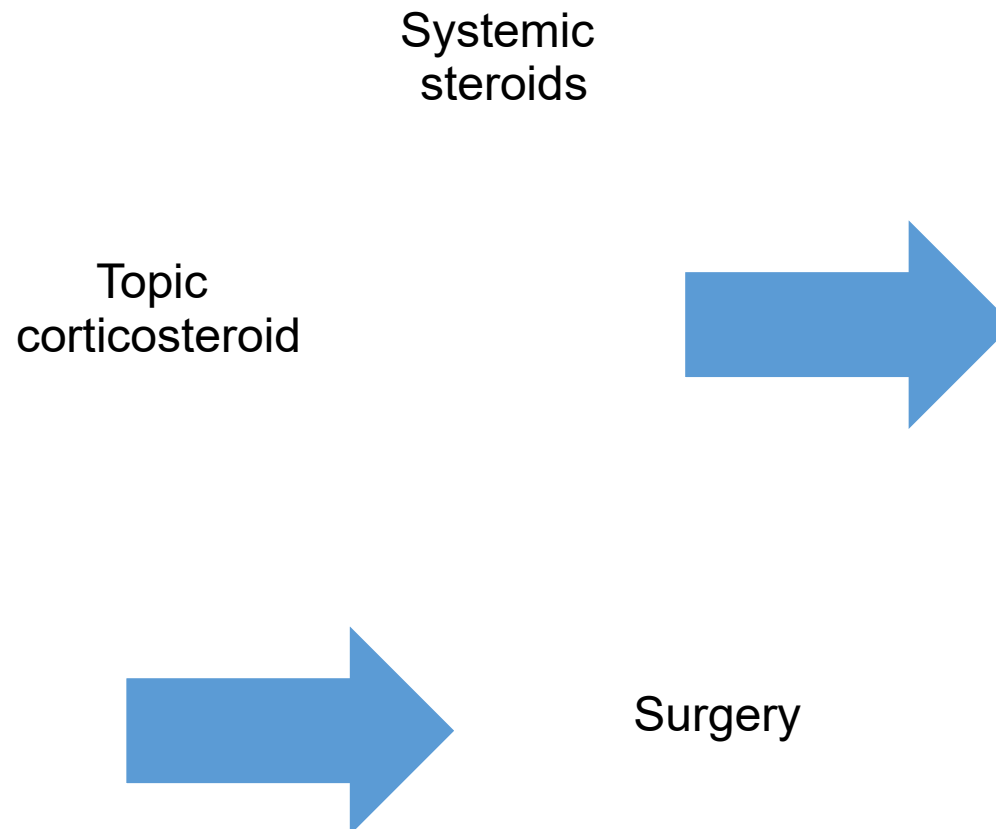
- Polyps removal and reduction of size
- Restoration of nasal patency
- Removal of nasal secretion
- Restoration of olfaction
- To prevent recurrent polyposis
- To minimize the affection of paranasal sinuses



EVROPSKÁ UNIE
Evropské strukturální a investiční fondy
Operační program Výzkum, vývoj a vzdělávání

MSMT
MINISTERSTVO ŠKOLSTVÍ,
MLÁDEŽE A TĚLOVÝCHOVY

Therapeutic scheme



EVROPSKÁ UNIE
Evropské strukturální a investiční fondy
Operační program Výzkum, vývoj a vzdělávání



MINISTERSTVO ŠKOLSTVÍ,
MLÁDEŽE A TĚLOVÝCHOVY

Rhinosinusitis - Differential diagnosis

Mechanic obstruction

- septal deviation, adenoids, atresia, foreign particles, anatomic abnormalities
- Tumors benign, malign (lymphoma)
- Granulomatosis
 - Wegener disease, sarcoidosis, tbc, leprosy, T-lymphoma - midline granuloma
- Liquorhea



EVROPSKÁ UNIE
Evropské strukturální a investiční fondy
Operační program Výzkum, vývoj a vzdělávání

MŠMT
MINISTERSTVO ŠKOLSTVÍ,
MLÁDEŽE A TĚLOVÝCHOVY

Thank you



EVROPSKÁ UNIE
Evropské strukturální a investiční fondy
Operační program Výzkum, vývoj a vzdělávání

**MS
MT**
MINISTERSTVO ŠKOLSTVÍ,
MLÁDEŽE A TĚLOVÝCHOVY