

Číslo výzvy:	02_16_015
Název projektu:	Zvýšení kvality vzdělávání na UK a jeho relevance pro potřeby trhu práce
Číslo projektu:	CZ.02.2.69/0.0/0.0/16_015/0002362
Příjemce:	Univerzita Karlova
Řídící orgán:	Ministerstvo školství, mládeže a tělovýchovy

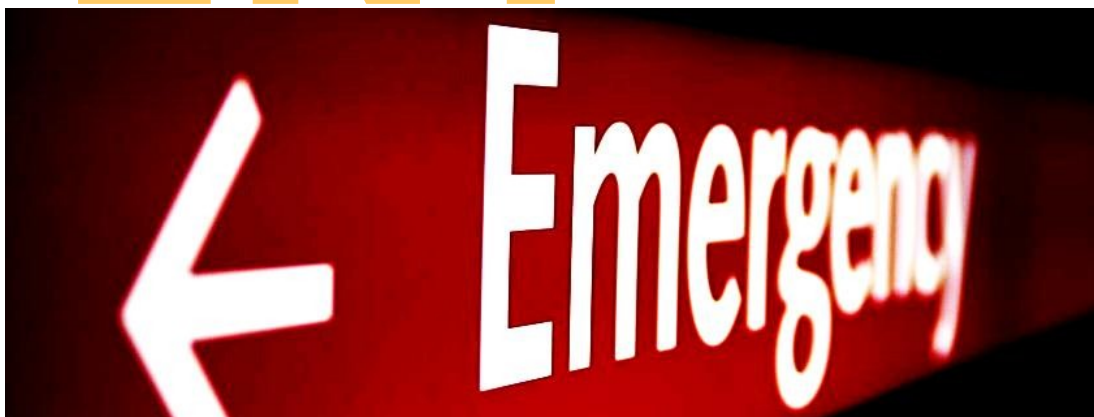

EVROPSKÁ UNIE
Evropské strukturální a investiční fondy
Operační program Výzkum, vývoj a vzdělávání





ENT



EVROPSKÁ UNIE
Evropské strukturální a investiční fondy
Operační program Výzkum, vývoj a vzdělávání



MINISTERSTVO ŠKOLSTVÍ,
MLÁDEŽE A TĚLOVÝCHOVY

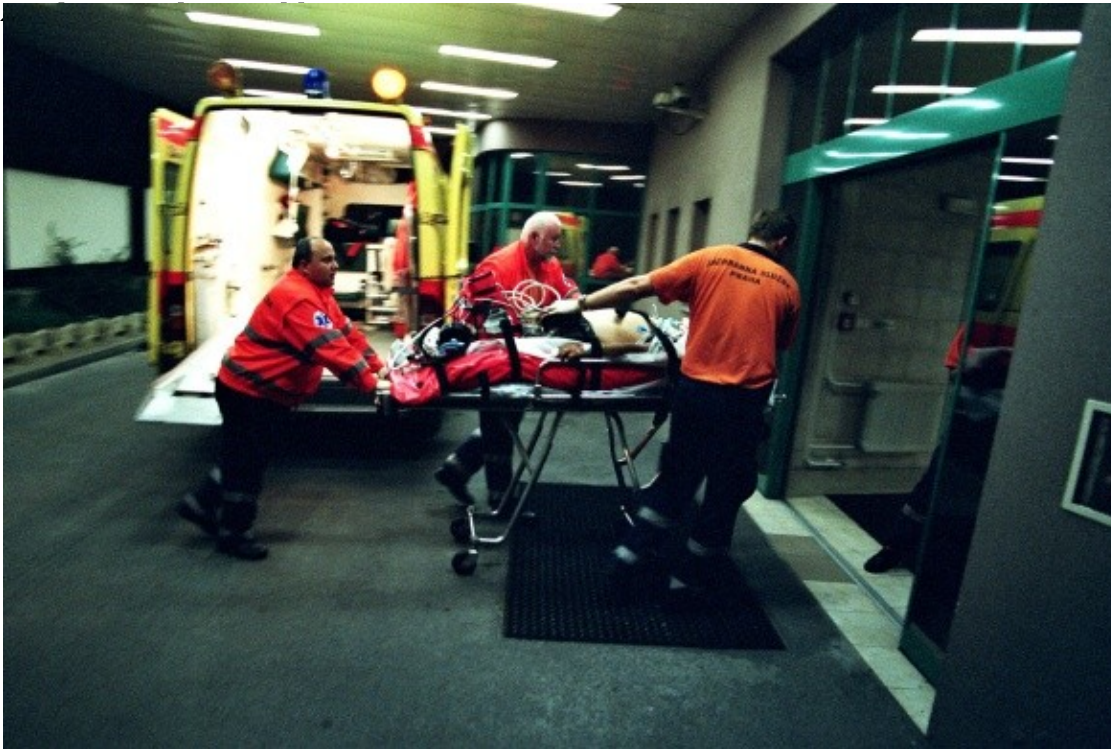Schedule

Dyspnea

Epistaxis/bleeding

Trauma

For



- **Dyspnea**
- Epistaxis/bleeding
- Trauma
- Foreign bodies

Dyspnea

= shortness of breath

usually connected with sympathetic system activation (tachycardia, anxiety, high blood pressure, pallor or cyanosis..)

respiratory x cardial x central x hematogenous cause



EVROPSKÁ UNIE
Evropské strukturální a investiční fondy
Operační program Výzkum, vývoj a vzdělávání

MŠMT
MINISTERSTVO ŠKOL
MLÁDEŽE A TĚLOVÝCHOVY

Respiratory dyspnea

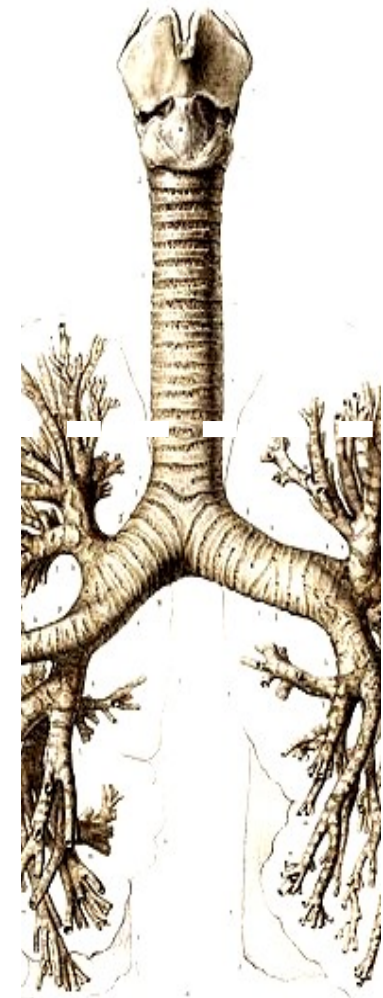
- **Dyspnea**
- Epistaxis/bleeding
- Trauma
- Foreign bodies

Inspiratory dyspnea

- usually connected with upper airway obstruction (laryngeal or pharyngeal)
- inspiratory stridor
- soft tissues indraft and auxilliary muscles employment
- tachycardia, hypertension, anxiety, cyanosis

Expiratory dyspnea

- usually connected with lower airway obstruction (lower trachea or bronchi)
- expiratory stridor
- thoracic hyperinflation, tachycardia, cyanosis, anxiety, tachycardia



EVROPSKÁ UNIE
Evropské strukturální a investiční fondy
Operační program Výzkum, vývoj a vzdělávání

MŠMT
MINISTERSTVO ŠKOLSTVÍ,
MLÁDEŽE A TĚLOVÝCHOVY

Etiology of inspiratory dyspnea

- **Dyspnea**
- Epistaxis/bleeding
- Trauma
- Foreign bodies

Inherited affections

Infection- epiglottitis, parapharyngeal abscess, subglottic laryngitis

Oedema- idiopathic x allergic

Tumors- benign or malignant

Foreign body aspiration

Trauma- laryngeal fractures, tracheal disruptions, tongue base lacerations

Laryngospasm

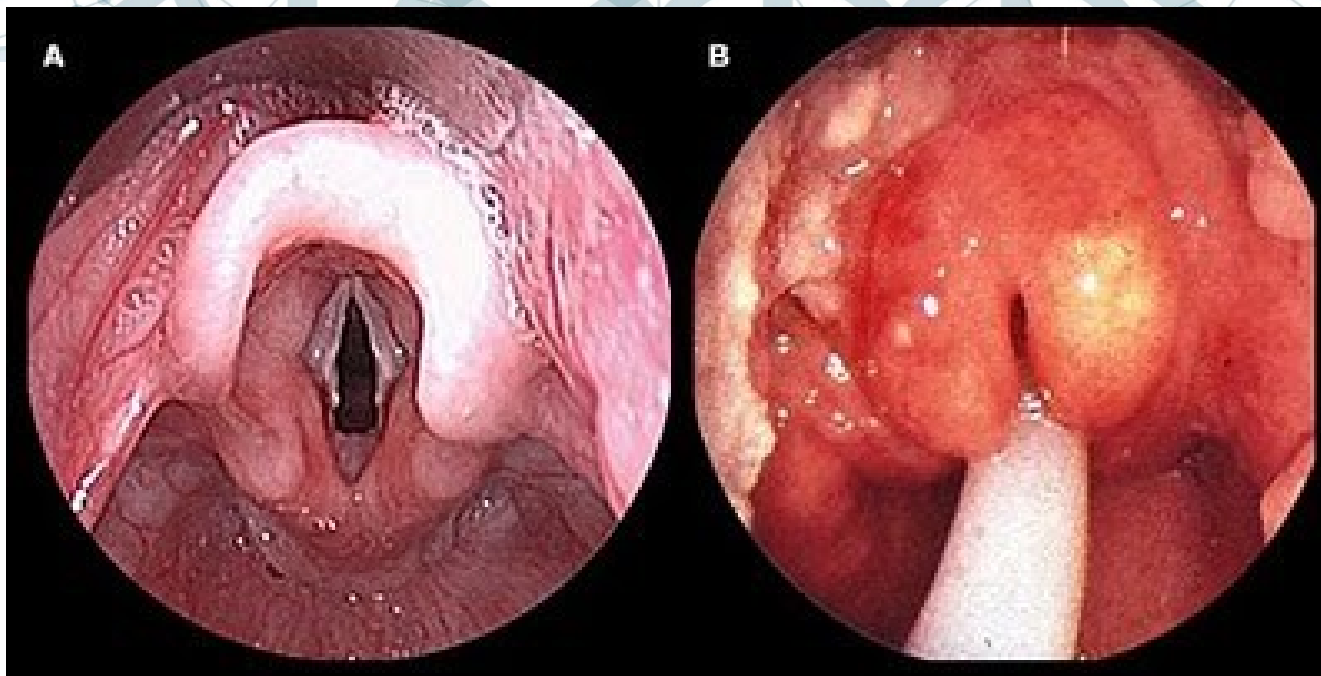
Postintubational stenosis of trachea

Iatrogenic- postoperative paresis of laryngeal recurrent nerve



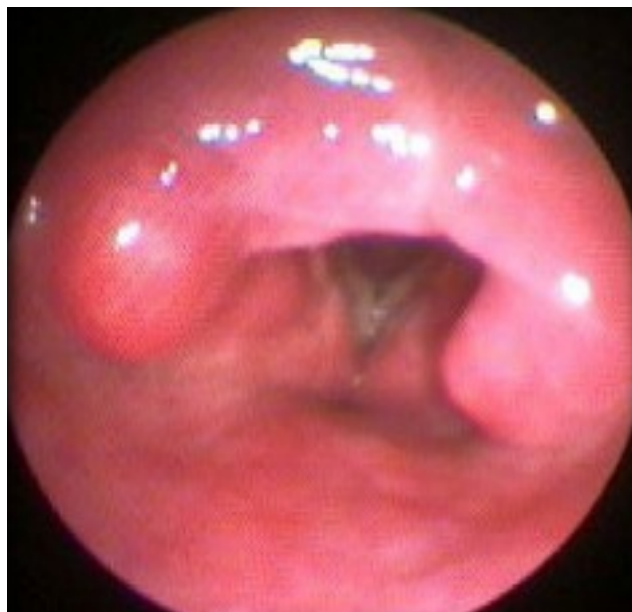EVROPSKÁ UNIE
Evropské strukturální a investiční fondy
Operační program Výzkum, vývoj a vzdělávání


MINISTERSTVO ŠKOLSTVÍ,
MLÁDEŽE A TĚLOVÝCHOVY

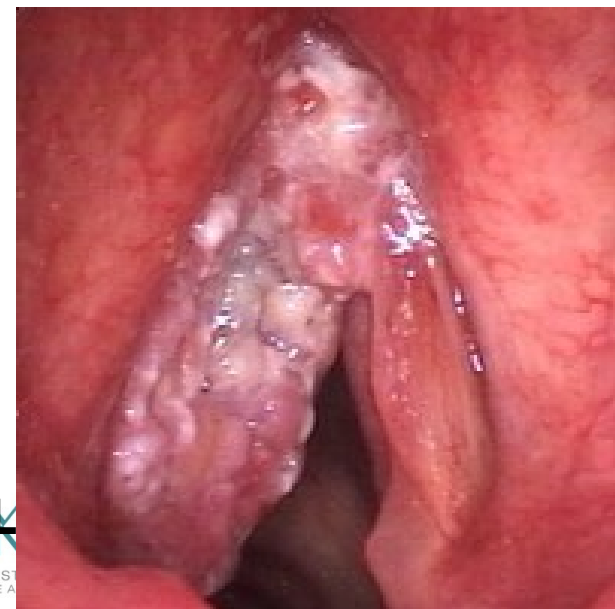

- **Dyspnea**
- Epistaxis/bleeding
- Trauma
- Foreign bodies

**ACUTE
EPIGLOTTITIS**



**LARYNGEAL
OEDEMA**



**LARYNGEAL
CANCER**

EVROPSKÁ UNIE
Evropské strukturální a investiční fondy
Operační program Výzkum, vývoj a inovace
MINISTERSTVO Mládeže a tělovýchovy ČR

Etiology of expiratory dyspnea

Bronchitis or bronchiolitis

Asthmatic attack

Lower trachea tumors

- **Dyspnea**
- Epistaxis/bleeding
- Trauma
- Foreign bodies

~~ENT~~



EVROPSKÁ UNIE
Evropské strukturální a investiční fondy
Operační program Výzkum, vývoj a vzdělávání

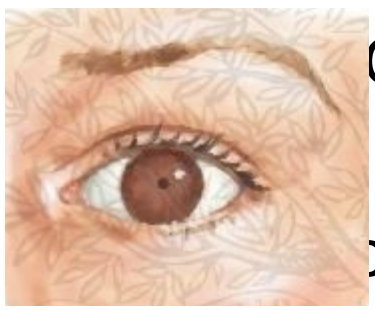
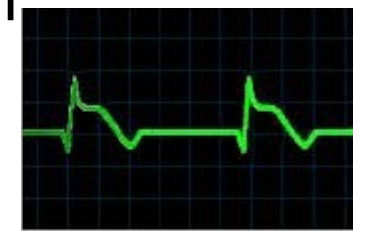
MINISTERSTVO ŠKOLSTVÍ,
MLÁDEŽE A TĚLOVÝCHOVY

- **Dyspnea**
- Epistaxis/bleeding
- Trauma
- Foreign bodies

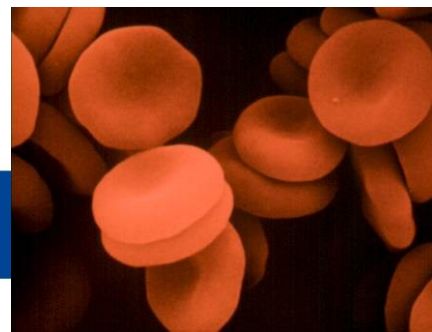
Other causes of dyspnea

○ Cardial dyspnea: myocardial infarction
pulmonal embolisation



Central dyspnea: intoxication, brain tumors

hemogenous: severe anaemia



- **Dyspnea**
- Epistaxis/bleeding
- Trauma
- Foreign bodies

Diagnosis

?Acute airway mangement needed?

Anamnesis



ENT examination: laryngoscopy,
tracheobronchoscopy

Internal examination: auscultation, ECG

Neurological

Laboratory tests



EVROPSKÁ UNIE
Evropské strukturální a investiční fondy
Operační program Výzkum, vývoj a vzdělávání



MINISTERSTVO ŠKOLSTVÍ,
MLÁDEŽE A TĚLOVÝCHOVY

- **Dyspnea**
- Epistaxis/bleeding
- Trauma
- Foreign bodies

Treatment

- Resuscitation...
- Upper airway release- foreign body extraction, tongue base larynx release
(Esmarch or Heimlich manoeuvre)
- Urgent intubation
- Direct laryngoscopy
- Bronchoscopy
- Surgical treatment: cricothyrotomy, tracheostomy

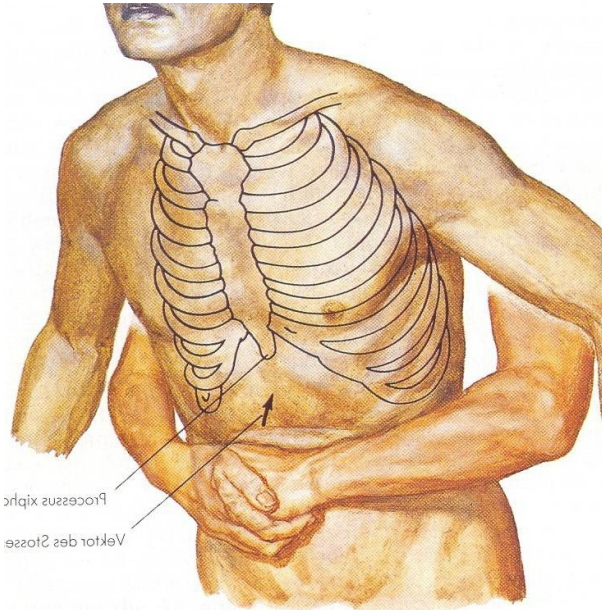
Brain has 5 minutes. And You



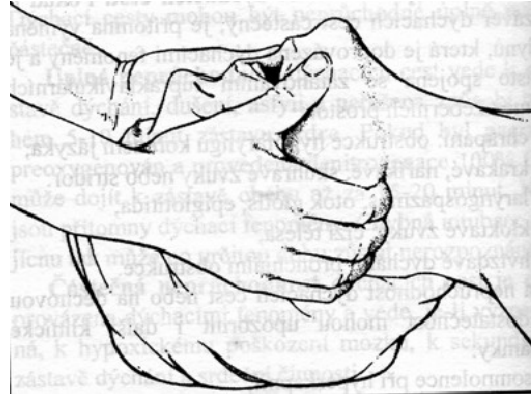EVROPSKÁ UNIE
Evropské strukturální a investiční fondy
Operační program Výzkum, vývoj a vzdělávání

MINIS
MLAI


HEIMLICH MANEUVER



ESMARCH MANEUVER



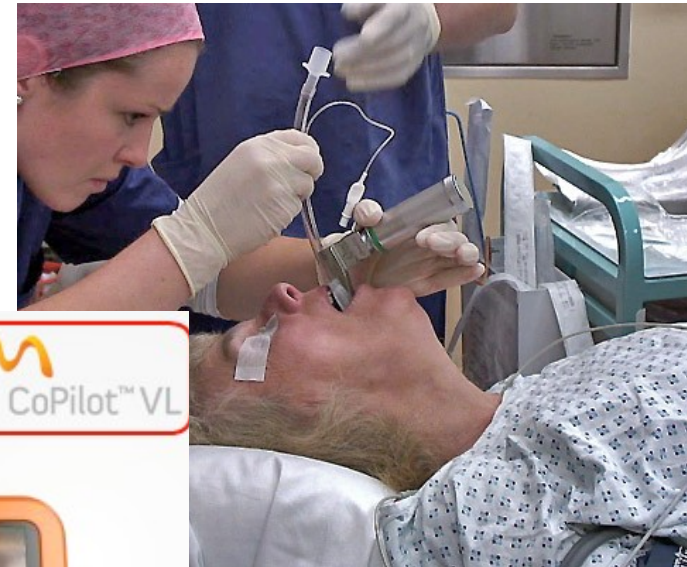- **Dyspnea**
- Epistaxis/bleeding
- Trauma
- Foreign bodies



PILLING



EVRO
Evrop.
Operaz



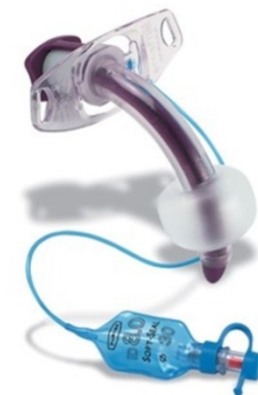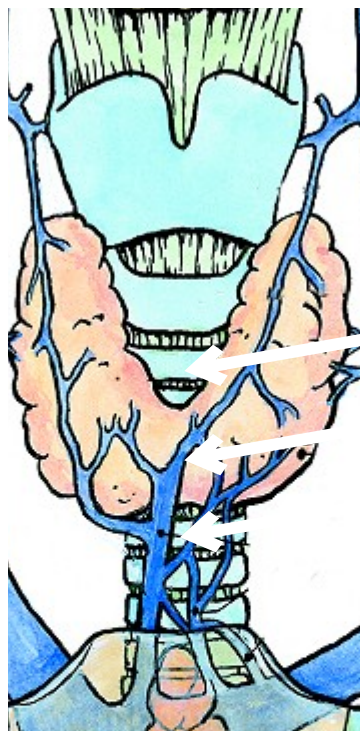
INTUBATION



VIDEOLARYNGOSCOPY

Tracheostomy

- horizontal/vertical incision
- pre-laryngeal muscles dilatation,
- thyroid isthmus
 - a) Superior
 - b) Discision – middle
 - c) Elevation – inferior
- Trachea discision between (adult) or cross (child) the tracheal rings



- Complications:
 - **acute:** bleeding, tracheal necrosis, emphysema, pneumothorax, RLN palsy
 - **late:** stenosis of trachea



EVROPSKÁ UNIE
Evropské strukturální a investiční fondy
Operační program Výzkum, vývoj a vzdělávání

MŠMT
MINISTERSTVO ŠKOLSTVÍ,
MLÁDEŽE A TĚLOVÝCHOVY



Chirurgická tracheostomie

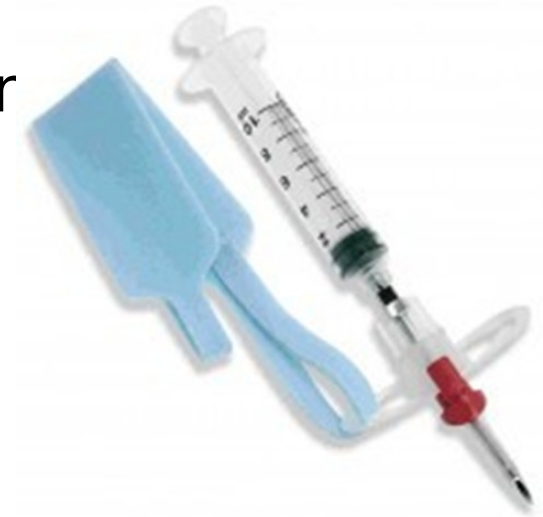Chrobok V., Pokorný K., Mejzlík J.

Klinika otorinolaryngologie
a chirurgie hlavy a krku
Krajská nemocnice Pardubice

Coniopunction/ coniotomy

- **Dyspnea**
- Epistaxis/bleeding
- Trauma
- Foreign bodies

- Ligamentum conicum (cricothyroideur palpation, vertical incision and upper airway punction)
- Prefabricated sets (Quicktrach)
- Complications: tracheoesophageal fistulae, bleeding, postintubation stenosis



EVROPSKÁ UNIE
Evropské strukturální a investiční fondy
Operační program Výzkum, vývoj a vzdělávání

MSMT
MINISTERSTVO ŠKOLSTVÍ,
MLÁDEŽE A TĚLOVÝCHOVY

Chirurgická koniotomie na kadaveru

Chrobok V., Mejzlík J.

Klinika otorinolaryngologie
a chirurgie hlavy a krku
Patologicko-anatomické oddělení
a soudní lékařství
Krajská nemocnice Pardubice

Epistaxis

- Dyspnea
- **Epistaxis/bleeding**
- Trauma
- Foreign bodies

ICA (branches of ophthalmic a.)

- Anterior ethmoid – supplies lateral wall of nose, nasal septum, nasal tip
- Posterior ethmoid – posterior lateral wall of nose, superior turbinate and sup septum

ECA (branches of maxillary a.)

- sphenopalatine – supplies the posterior septum, posterior middle and superior turbinates
- Descending palatine – lower midseptum
- Superior labial (facial artery) anterior septum

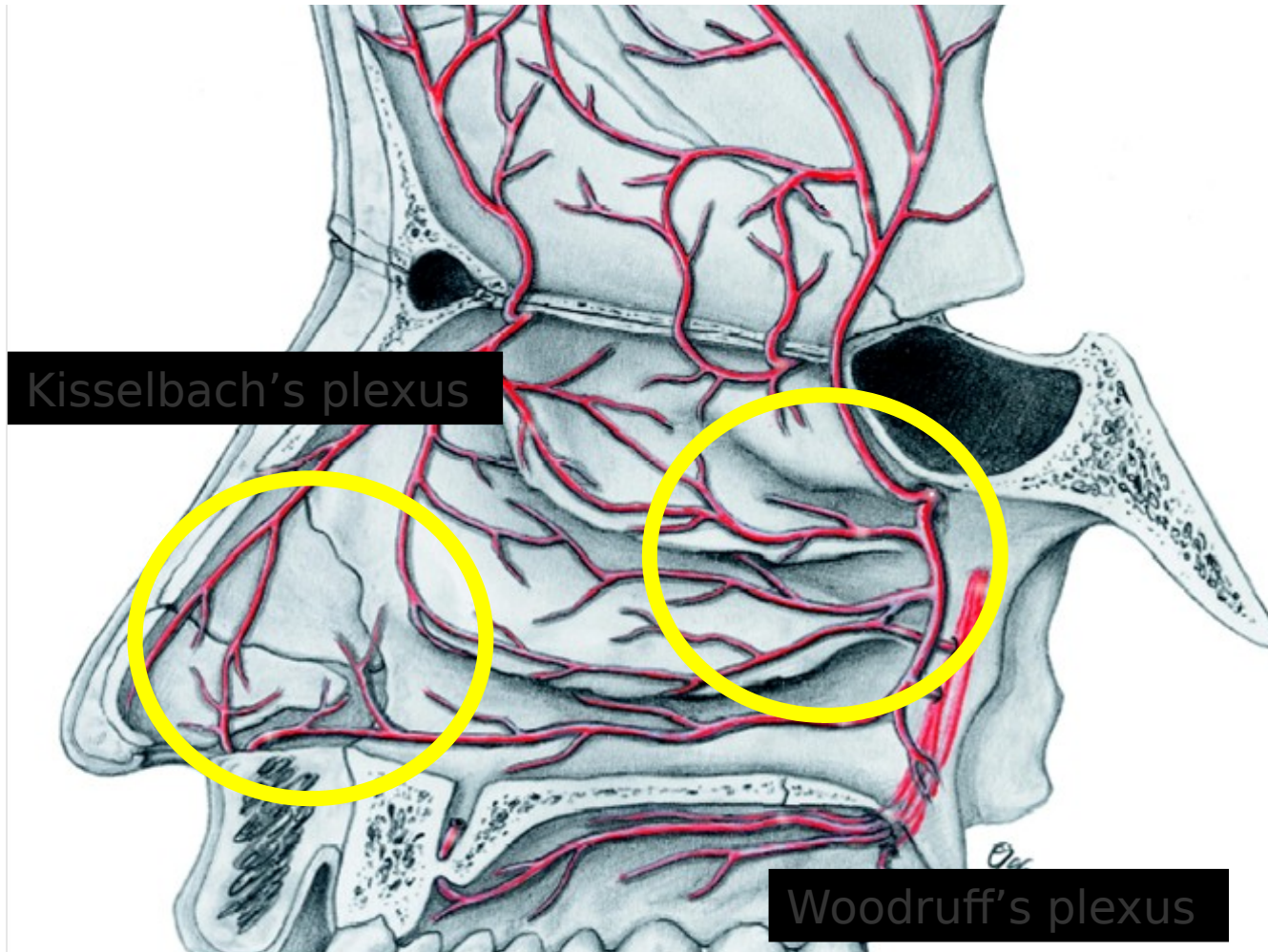


EVROPSKÁ UNIE
Evropské strukturální a investiční fondy
Operační program Výzkum, vývoj a vzdělávání

MSMT
MINISTERSTVO ŠKOLSTVÍ,
MLÁDEŽE A TĚLOVÝCHOVY

Blood supply of the nose

- Dyspnea
- **Epistaxis/bleeding**
- Trauma
- Foreign bodies



EVROPSKÁ UNIE
Evropské strukturální a investiční fondy
Operační program Výzkum, vývoj a vzdělávání


MINISTERSTVO ŠKOLSTVÍ,
MLÁDEŽE A TĚLOVÝCHOVY

Etiology

Internal + medication: hypertension, anticoagulant therapy, vasculitis, leucemias, thrombocytopenia, coagulopathy

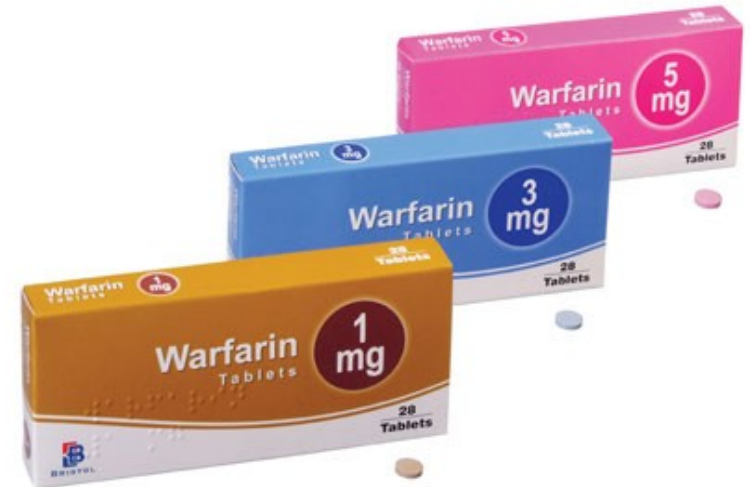Infections

Trauma

Foreign body- unilateral finding

Tumors- unilateral finding

- Dyspnea
- **Epistaxis/bleeding**
- Trauma
- Foreign bodies



Diagnosis

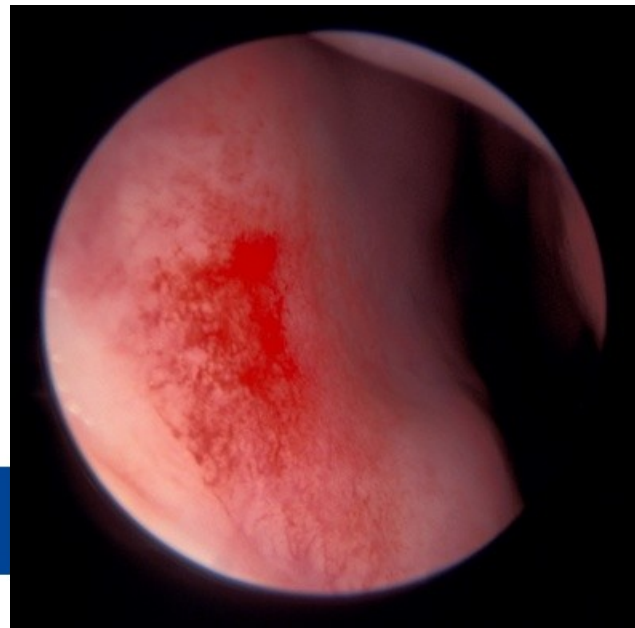
- Dyspnea
- **Epistaxis/bleeding**
- Trauma
- Foreign bodies

Rhinoendoscopy

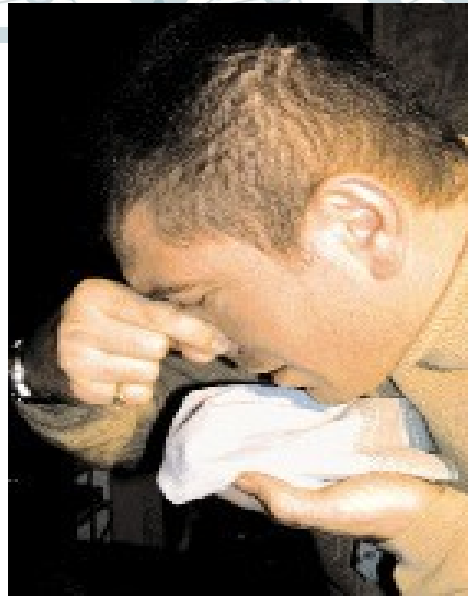Blood pressure checkout

Laboratory examination: PLT, coagulation

CT scan- trauma, tumor



Treatment



- Dyspnea
- **Epistaxis/bleeding**
- Trauma
- Foreign bodies

First aid

Local hemostasis: selective electrocautery, chemical electrocoagulation, anterior packing, posterior packing

Surgical management: posterior endoscopic cautery, maxillary artery ligation, ethmoid artery ligation

Pharmacotherapy: high blood pressure treatment, haemostyptics, discontinue anticoagulans

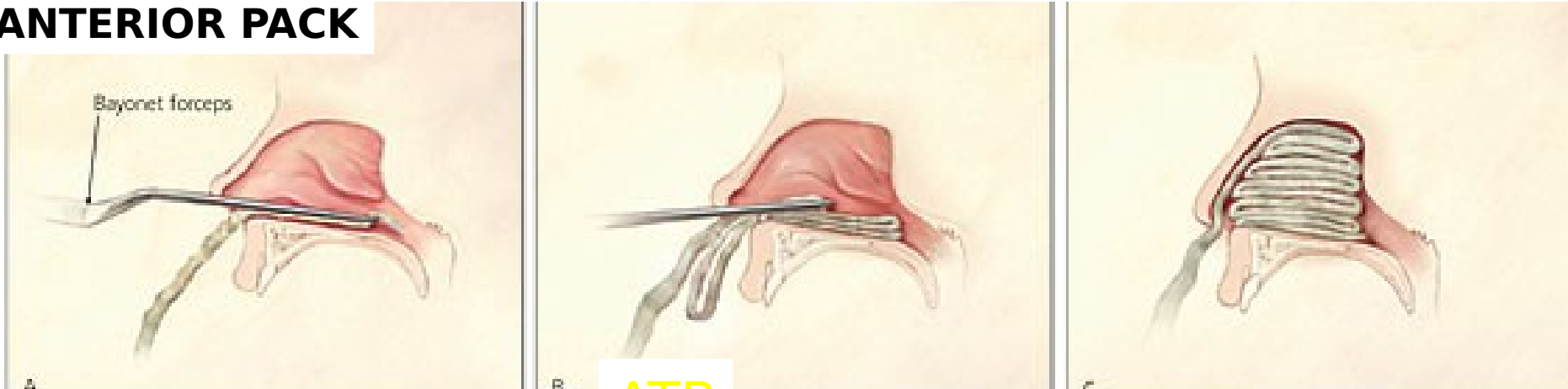


EVROPSKÁ UNIE
Evropské strukturální a investiční fondy
Operační program Výzkum, vývoj a vzdělávání

MŠMT
MINISTERSTVO ŠKOLSTVÍ,
MLÁDEŽE A TĚLOVÝCHOVY

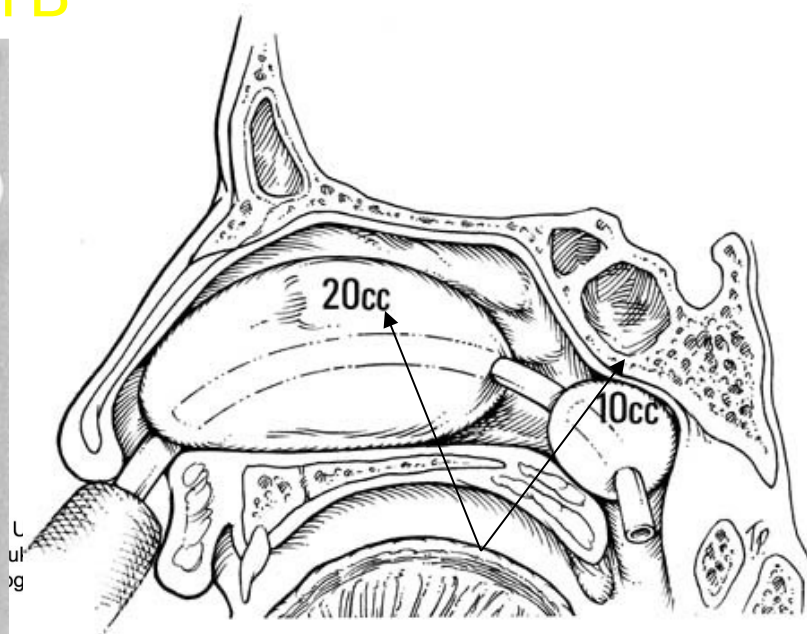
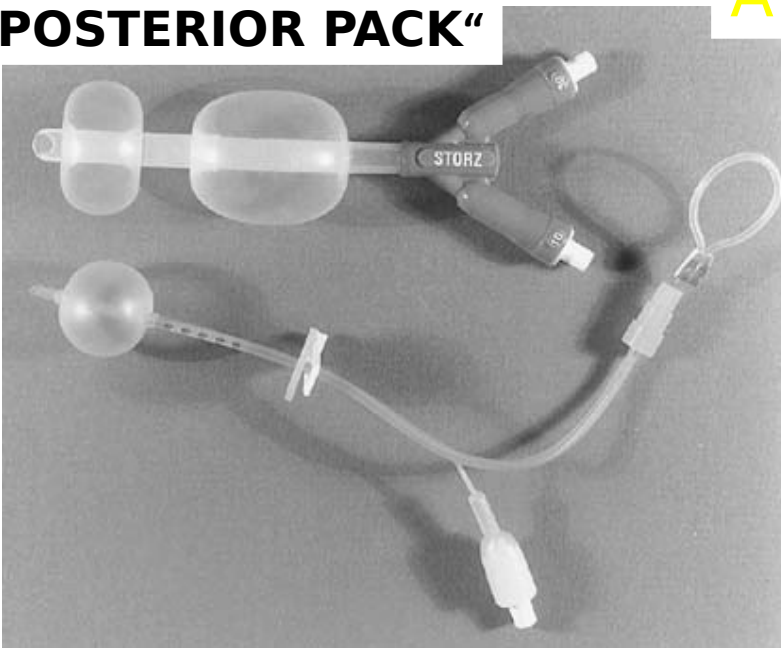- Dyspnea
- **Epistaxis/bleeding**
- Trauma
- Foreign bodies

ANTERIOR PACK



ATB

„POSTERIOR PACK“

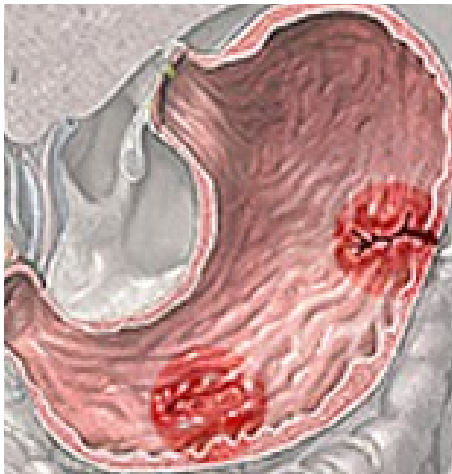

L
ul
og

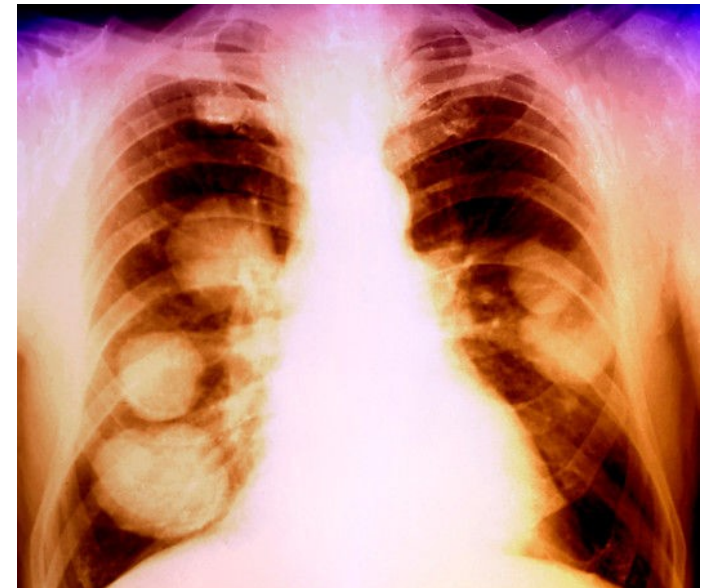Diferential diagnosis

- Hemoptysis - tumors of the lungs, TBC
- Hematemesis - esophageal bleeding, gastric ulcers, tumors of the GIT
- Skull base injury

- Dyspnea
- **Epistaxis/bleeding**
- Trauma
- Foreign bodies



EVROPSKÁ UNIE
Evropské strukturální a investiční fondy
Operační program Výzkum, vývoj a vzdělávání




MINISTERSTVO ŠKOLSTVÍ,
MLÁDEŽE A TĚLOVÝCHOVY

Trauma

- Dyspnea
- Epistaxis/bleeding
- **Trauma**
- Foreign bodies

Always check for anamnestic loss of consciousness, nausea, amnesia →
brain concussion!

Soft tissue x skeletal trauma

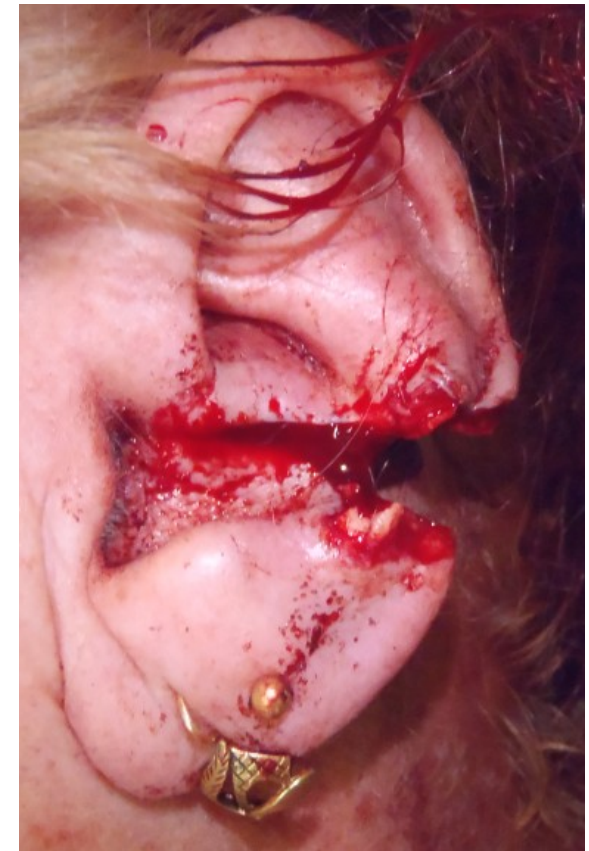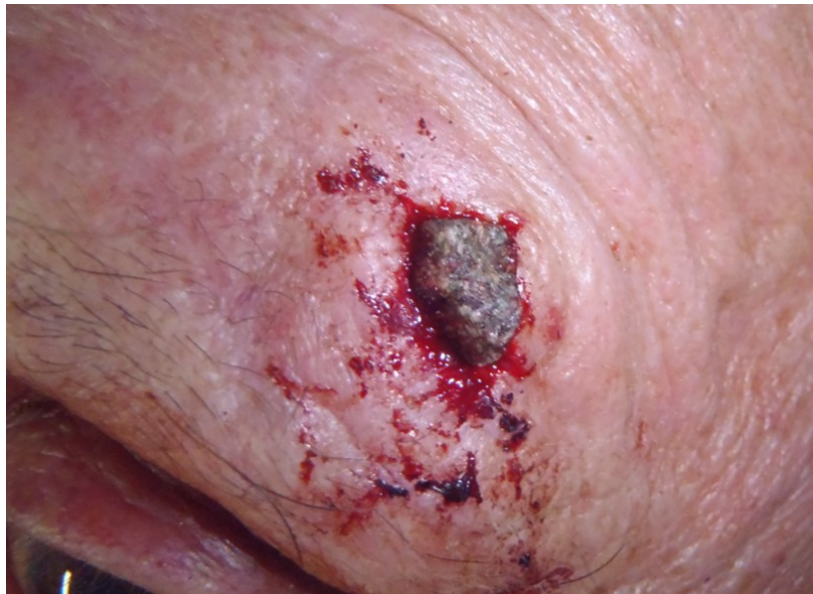CAVE: spine injury?



Soft tissue trauma

- Dyspnea
- Epistaxis/bleeding
- **Trauma**
- Foreign bodies

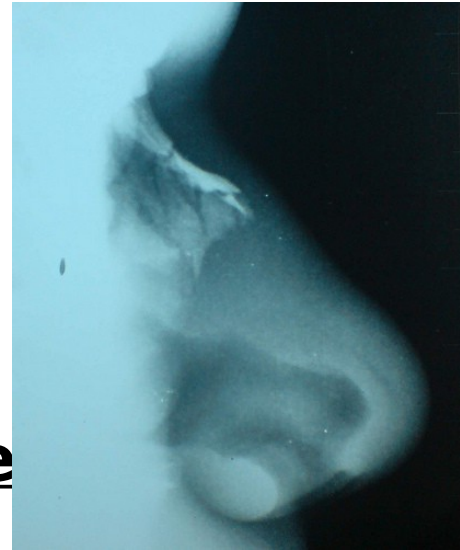
- lacerations
- animal bites, stab wounds
- othematoma
- hematoma of the nasal septum
- neck contusions



Skeletal fractures

CAVE: X-RAY/CT indicated?

- Dyspnea
- Epistaxis/bleeding
- Trauma
- Foreign bodies



Nasal bone fracture

- open x close
- dislocated x nondislocated
- treatment: reposition, anterior packing, plaster or termoplastic external fixation, hemorrhage control



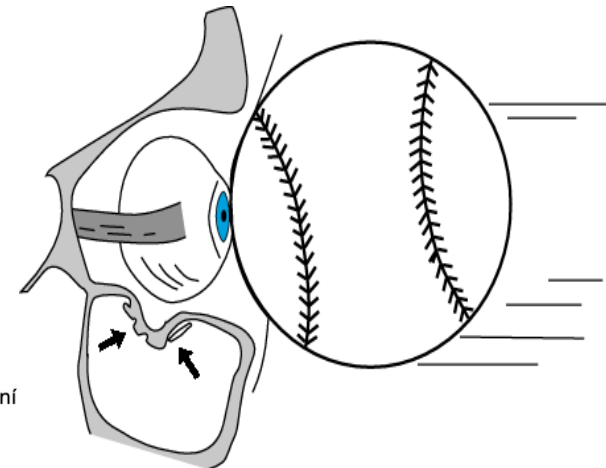
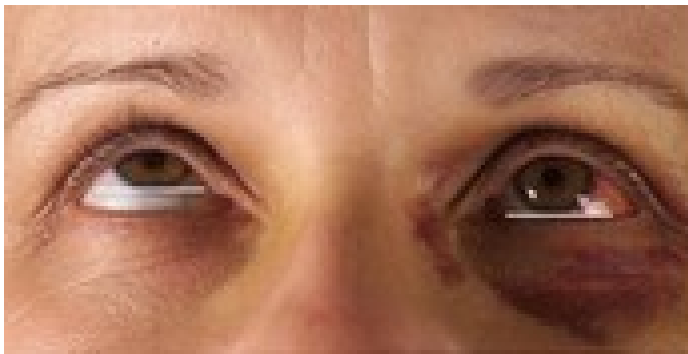
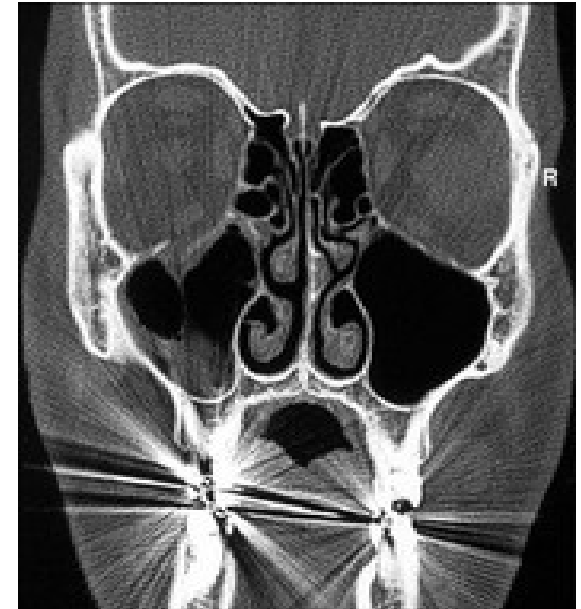EVROPSKÁ UNIE
Evropské strukturální a investiční fondy
Operační program Výzkum, vývoj a vzdělávání

MSMT
MINISTERSTVO ŠKOLSTVÍ,
MLÁDEŽE A TĚLOVÝCHOVY

Blow-out fracture of the orbit:

- fracture of the floor and medial wall of the orbit
- oculomotor muscle might be incarcerated causing diplopia in an upgaze and eyeball and mobility restriction
- treatment: reposition in general anesthesia, ATB cover, mustn't blow the nose!!!

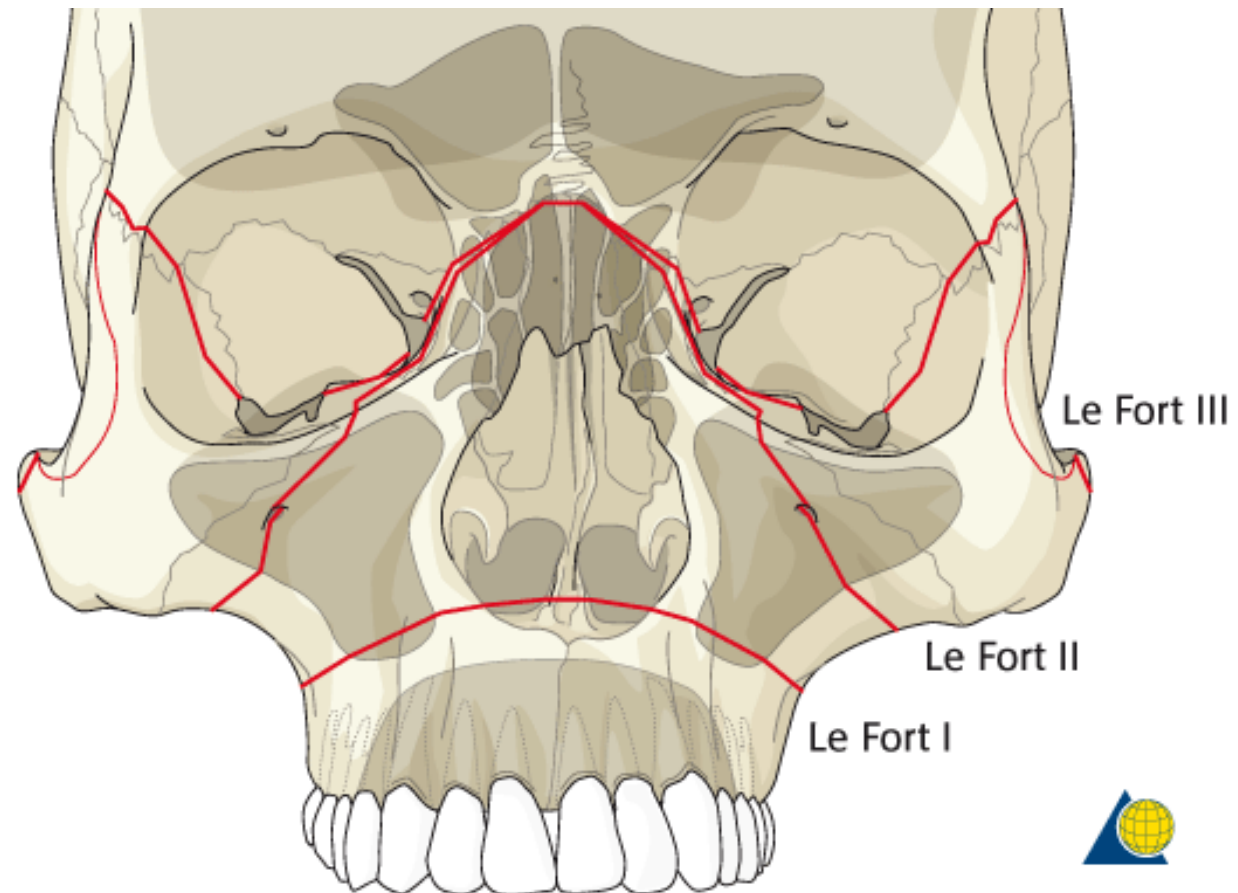
- Dyspnea
- Epistaxis/bleeding
- **Trauma**
- Foreign bodies



- Dyspnea
- Epistaxis/bleeding
- **Trauma**
- Foreign bodies

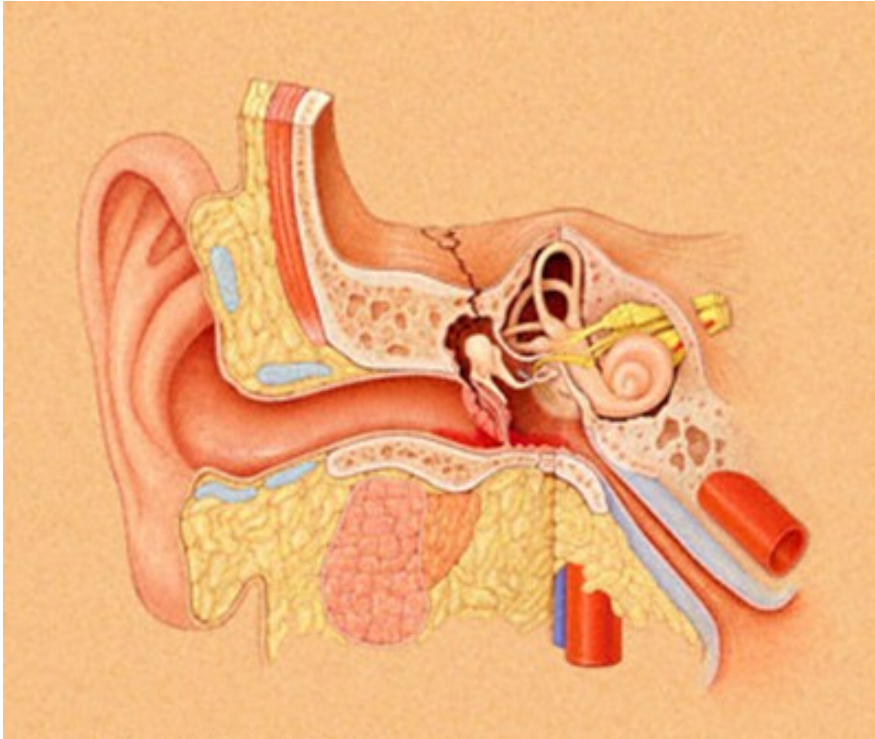
○ Zygomatic arch fractures

○ Le Fort Fractures I-III



Temporal bone fractures:

- Dyspnea
- Epistaxis/bleeding
- Trauma
- Foreign bodies

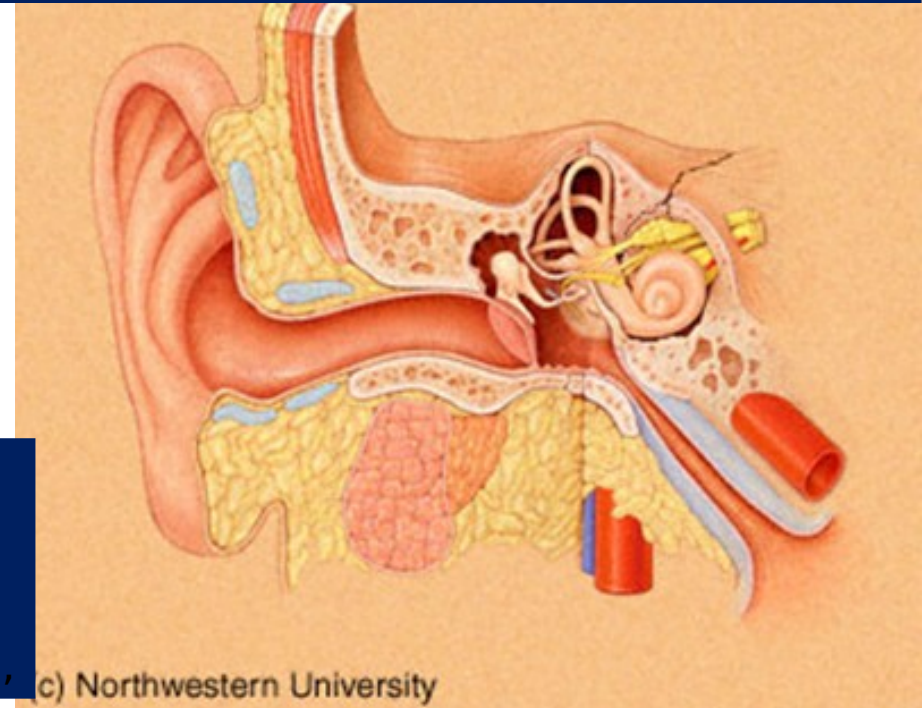


Longitudinal:

- conductive hearing loss is usual
- CFL leakage through rupture in myrinx
- facial nerve palsy uncommon
- vestibular system symptoms uncommon,

Transversal:

- sensorineural hearing loss is usual
- Periferal vestibular symptoms
- facial nerve palsy
- CFL leakage behind intact myrinx,



EVROPSKÁ UNIE
Evropské strukturální a investiční fondy
Operační program Výzkum, vývoj a vzdělávání



MINISTERSTVO ŠKOLSTVÍ,
MLÁDEŽE A TĚL VÝCHOVY

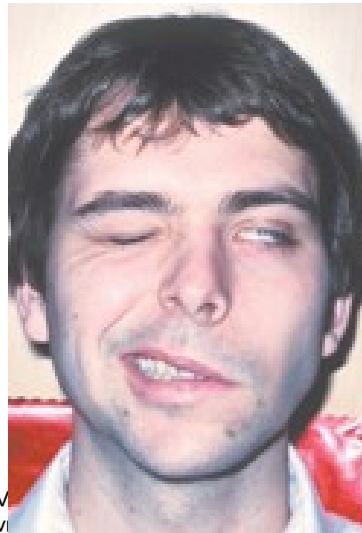CAVE: cerebrospinal fluid mixed with blood

Temporal bone fractures:

Treatment:

- antibiotics,
- corticosteroids,
- facial nerve decompression in case of early palsy

- Dyspnea
- Epistaxis/bleeding
- **Trauma**
- Foreign bodies



EV
Ev
Operační program výzkum, vývoj a vzdělávání



MINISTERSTVO ŠKOLSTVÍ,
MLÁDEŽE A TĚLOVÝCHOVY

Foreign body

- Dyspnea
- Epistaxis/bleeding
- Trauma
- Foreign bodies

○ in the oesophagus

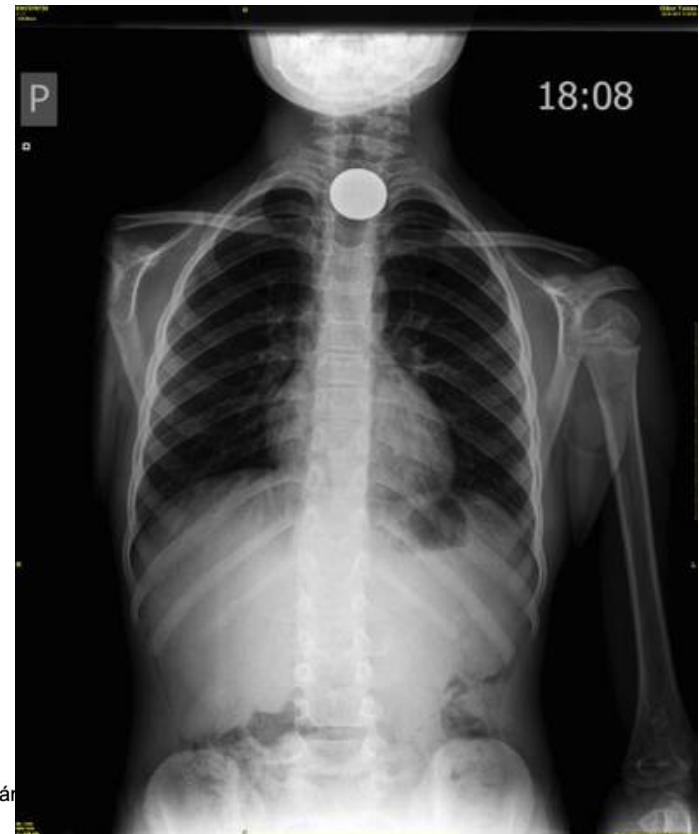
Symptoms: dysphagia, odynofagia, nausea

- X-Ray to exclude perforation
- endoscopy
- observation

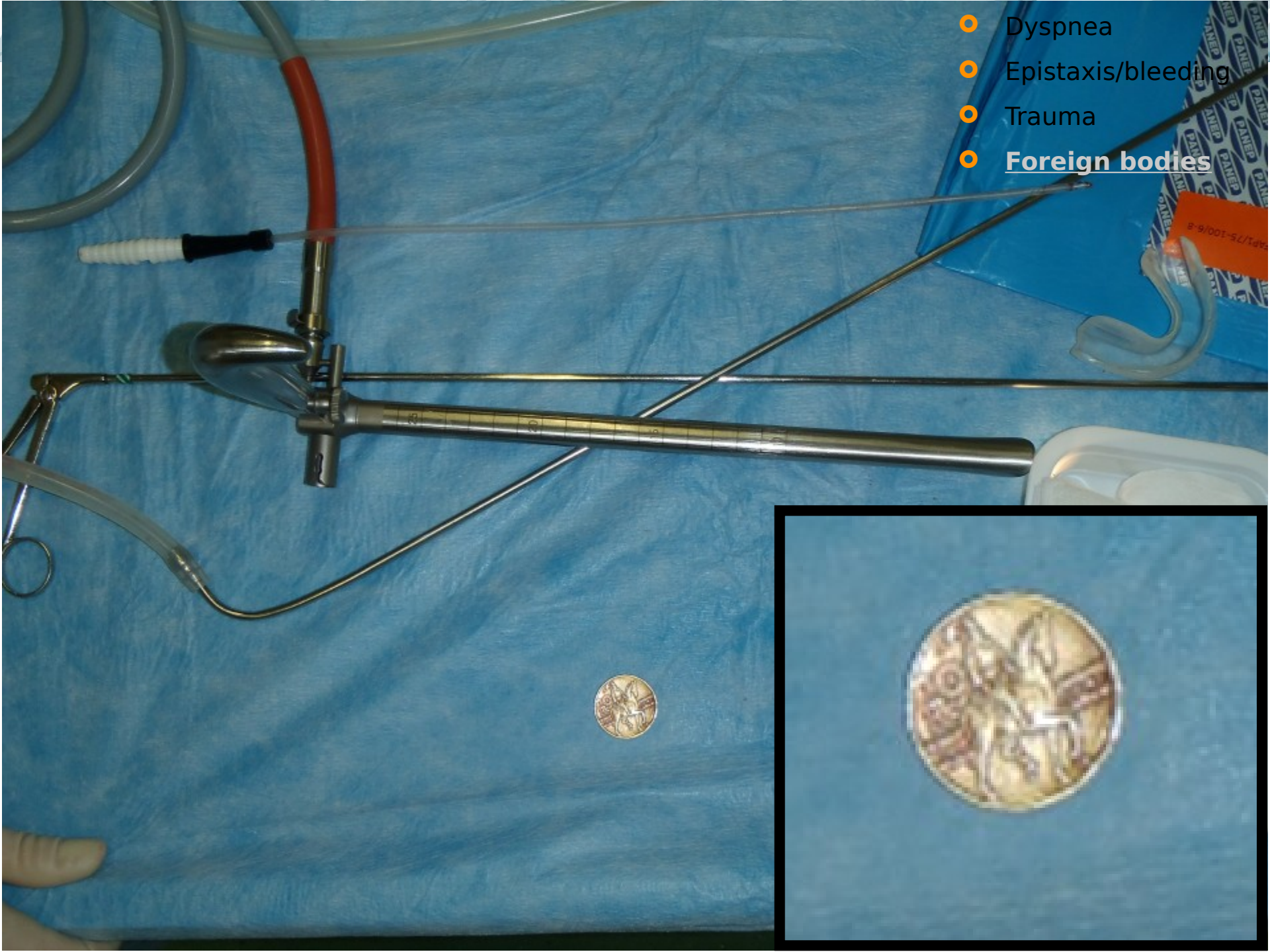
Complication: mediastinitis,
esophageal perforation

○ in the nose and ear

- children
- unilateral purulent nasal discharge



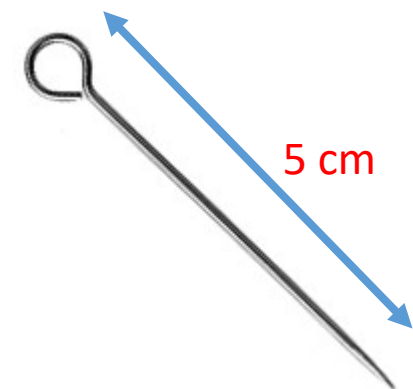
- Dyspnea
- Epistaxis/bleeding
- Trauma
- **Foreign bodies**



- Dyspnea
- Epistaxis/bleeding
- Trauma
- Foreign bodies

5 years old boy

- Mother saw him playing with 5 cm upholstery pin
- After few minutes of a game ?? suddenly cough with blood sputum



Surgery departement



Neck and thorax X-rays

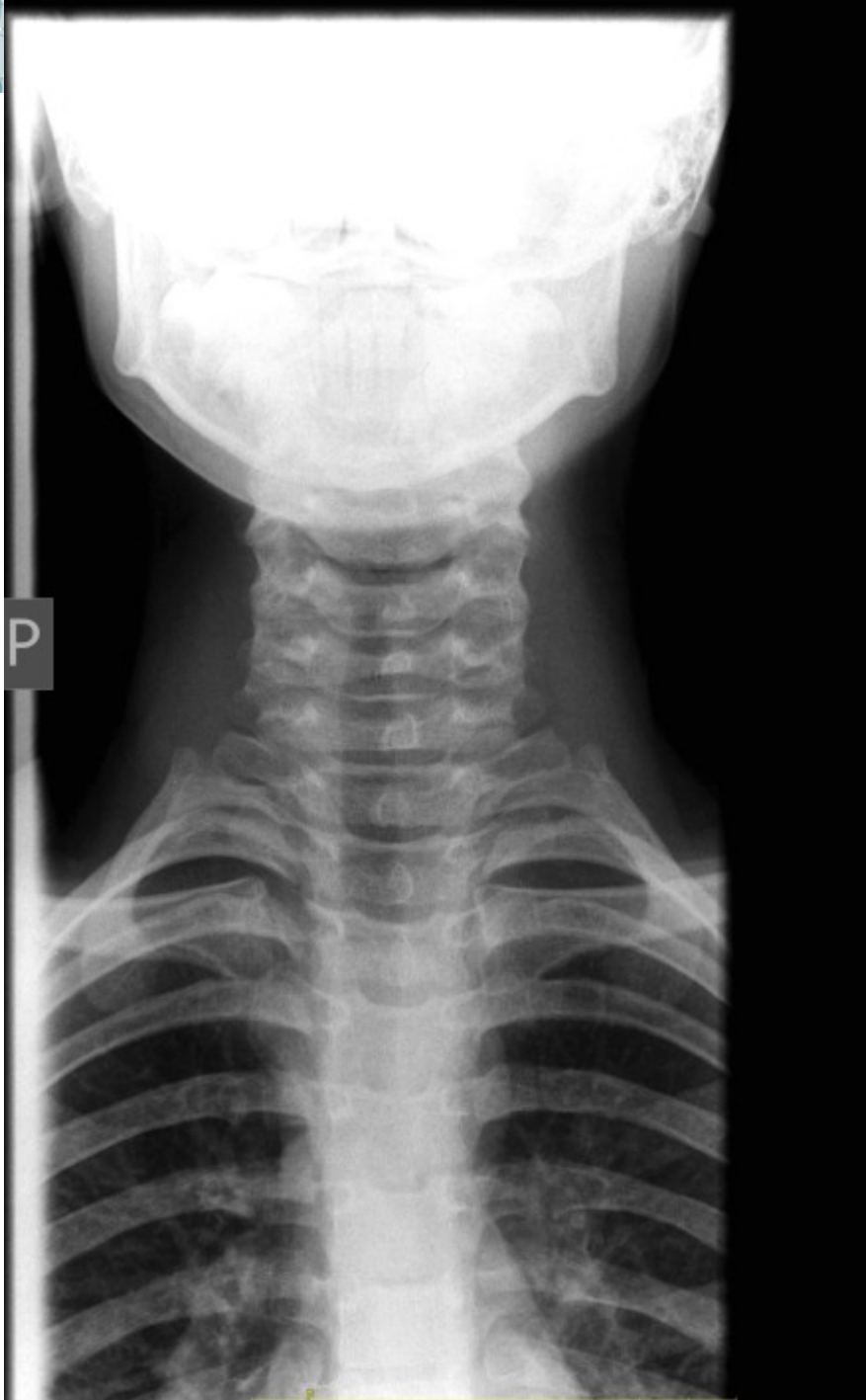

ENT departement



EVROPSKÁ UNIE
Evropské strukturální a investiční fondy
Operační program Výzkum, vývoj a vzdělávání





- Dyspnea
- Epistaxis/bleeding
- Trauma
- Foreign bodies

ENT departement



- No presence of foreign body on the x-rays
- Clinical evaluation with no findings in the oropharynx, nasopharynx, hypopharynx



New complaints on abdominal pain



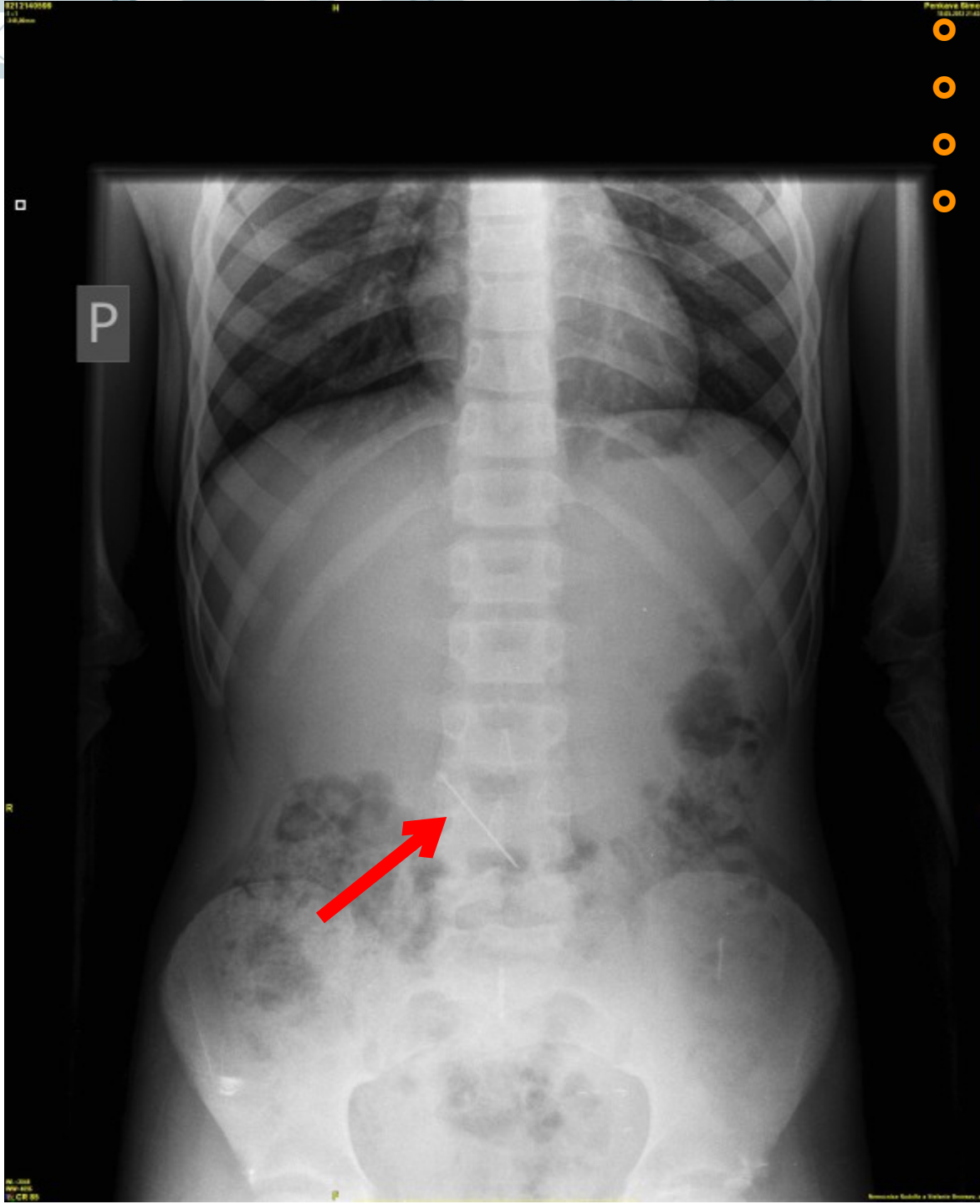
Abdominal X-ray



EVROPSKÁ UNIE
Evropské strukturální a investiční fondy
Operační program Výzkum, vývoj a vzdělávání



- Dyspnea
- Epistaxis/bleeding
- Trauma
- Foreign bodies



- Perforation of the small intestine with peritonitis
- Urgent surgery

No child died during this episode



EVROPSKÁ UNIE
Evropské strukturální a investiční fondy
Operační program Výzkum, vývoj a vzdělávání



Thank you



EVROPSKÁ UNIE
Evropské strukturální a investiční fondy
Operační program Výzkum, vývoj a vzdělávání

